

Primary intramuscular hydatid cyst of thigh, a case report

Received: 9 October 2012

Revised: 19 October 2012

Accepted: 4 November 2012

ABSTRACT

Saeed-Reza Lotfi
Alireza Hamid
Zahra Arab*

Mash'had Samen-al'aeme
hospital,
Mash'had, Iran

Background: Echinococcus granulosus is the most common cause of the hydatid disease in human. This worm is one of the important and serious human infections, and it is also common and important in Iran. Liver and lung are the most common sites but muscles, due to high level of lactic acid and contractility, are the rare areas involved by hydatid cysts. Clinical symptoms in unusual placement are nonspecific and definitive diagnosis of hydatidosis is based on histological examination after surgical resection. The aim of this article is reporting of a rare case of hydatid cyst in thigh muscle.

Case Report: The patient was a 61 year-old woman with a history of 10 months mass in right inguinal part that has been gradually enlarged. There was not any sign of fever or loss of appetite, the results of CT scan also suggested a mass originating from fat tissue or probable malignancy. Finally the patient underwent surgery with the primary diagnosis of inguinal sarcoma and pathologic results of the cystic lesion revealed hydatid disease. Three days after operation, the patient discharged from hospital with good condition and Albendazol was administered.

Discussion: According to low prevalence of hydatid disease, it must be considered in differential diagnosis of limb masses especially in endemic areas. Also it is recommended that in endemic areas, general population especially women become familiar with the disease, compliance, health and prevention issues.

Keywords: Hydatid cyst, Echinococcus granulosus, Muscle.

*Corresponding Author:

M.Sc of Critical Care Nursing,
Tel: (+98) 511 851 0001-5,
Email: afsoon_arab@yahoo.com

کیست هیداتیک اولیه عضله ران؛ گزارش یک مورد بیماری

تاریخ دریافت: ۱۷ مهر ۱۳۹۱ تاریخ اصلاح: ۲۷ مهر ۱۳۹۱ تاریخ پذیرش: ۱۳ آبان ۱۳۹۱

چکیده

سعیدرضا لطفی
علیرضا حمید
زهرا عرب*بیمارستان ثامن الائمه (ع) ناجا،
مشهد، ایران

*نویسنده مسئول:

کارشناس ارشد مراقبت‌های ویژه پرستاری
تلفن: ۵-۰۰۱ ۸۵۱ ۵۱۱ (+۹۸)
پست الکترونیک: afsoon_arab@yahoo.com

مقدمه

کیست هیداتیک مشکل مهم سلامتی از نظر صرف هزینه‌های بسیار زیاد و ایجاد مرگ و میر در انسان و سایر جانداران محسوب می‌گردد [۱]. این بیماری در بعضی از کشورهای امریکای لاتین، آسیا و جنوب اروپا بومی است. ایران نیز از مهمترین کانون‌های بومی بیماری کیست هیداتیک می‌باشد [۲]. هنوز آمار دقیقی در رابطه با میزان شیوع آلودگی افراد در ایران وجود ندارد. اما براساس مطالعات انجام شده بر روی بیماران در بیمارستانها، برآورد می‌شود که از هر ۱۰۰ هزار نفر ۱-۱/۱۲ نفر مبتلا به هیداتیدوز باشند [۳]. بیشترین موارد بیماری در خراسان، اصفهان و فارس (به ترتیب ۱۰۶، ۵۱ و ۳۶ مورد در ۱۰۰۰۰) گزارش شده است [۲].

سه نوع کیست هیداتیک در انسان دیده شده است. نوع اکینوкокوس گرانولوزوس که سبب بیماری هیداتید کیستیک تک حفره‌ای (شایعترین شکل بیماری) شده و دارای انتشار

مقدمه: اکینوкокوس گرانولوزوس شایع ترین عامل بیماری هیداتیک در انسان است. این کرم یکی از آلودگی‌های جدی و مهم انسان به‌شمار رفته، در ایران نیز شایع و حائز اهمیت است. کبد و ریه شایعترین اعضا، و عضلات بدلیل اسید اوریک بالا و قابلیت انقباض، از اعضا نادر هنگام درگیری هستند. علایم بالینی در جایگزینی غیرمعمول هیداتیدوز بسیار غیراختصاصی و تشخیص قطعی بر اساس بررسی آسیب شناسی بافتی پس از برداشت جراحی امکان پذیر است. هدف این مقاله گزارش یک مورد نادر کیست هیداتیک در عضله ران می‌باشد.

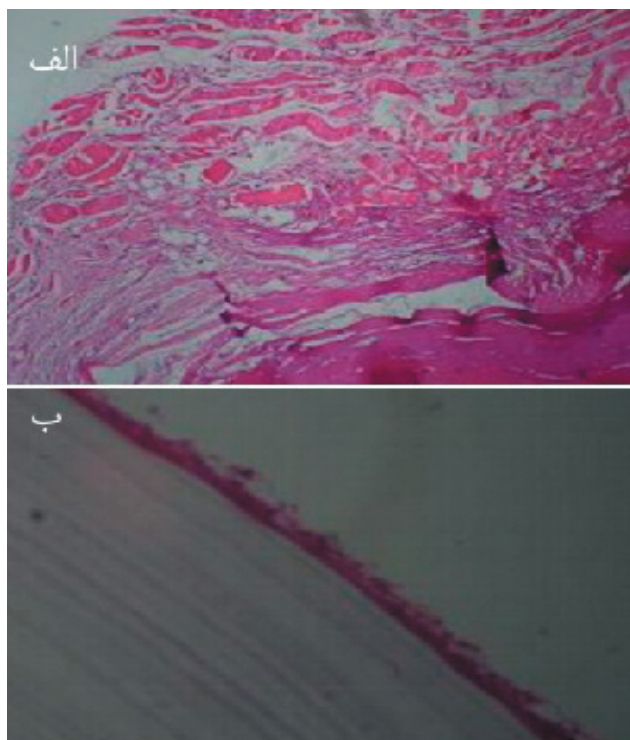
گزارش مورد: بیمار خانم ۶۱ ساله بود که سابقه ۱۰ ماه تورم بدون درد در ناحیه کشاله ران راست داشته است که بتدریج بزرگتر شده بود. هیچ گونه علائمی دال بر تب یا کاهش اشتها وجود نداشته، نتیجه سی تی اسکن نیز مطرح کننده وجود توده با منشا بافت چربی و یا احتمال کانسر بود. در نهایت بیمار با تشخیص اولیه سارکوم کشاله ران تحت عمل جراحی قرار گرفت و نتیجه پاتولوژی، کیست هیداتیک را گزارش کرد. بیمار سه روز بعد با تجویز داروی البندازول با حال عمومی خوب مرخص گردید.

بحث و نتیجه گیری: با توجه به شیوع کم بیماری کیست هیداتیک، باید در تشخیص افتراقی توده‌های اندامها، به خصوص در مناطق اندمیک، مدنظر قرار گیرد. همچنین توصیه می‌شود در مناطق اندمیک بیماری، عموم مردم بخصوص جامعه زنان با بیماری و رعایت نکات بهداشتی و نحوه پیشگیری از آن، آشنا گردند.

کلید واژه‌ها: کیست هیداتیک، اکینوкокوس گرانولوزوس، عضله.

جهانی است، در کشور ما شیوع فراوانی دارد [۴]. این بیماری توسط لارو اکینوкокوس ایجاد می‌شود و انسان از طریق خوردن آب، سبزیجات، مواد غذایی، و حتی لیس زدن سگ آلوده، تماس دست با سگ و آلوده شدن دست و در نهایت خوردن تخم، آلوده می‌شود [۵]. کیست‌ها در صورت قرار گرفتن در معرض نور مستقیم آفتاب بلافاصله از بین می‌روند اما در مکان‌های تاریک و مرطوب می‌توانند تا ماه‌ها زنده بمانند [۶]. البته این بیماری به راحتی از طریق جلوگیری از کشتار دام به روش غیر بهداشتی، کنترل تعداد سگ‌های ولگرد، درمان مستمر سگ‌های گله، جلوگیری از ورود سگ‌های ولگرد به زمین‌های کشاورزی و آموزش همگانی مردم، قابل پیشگیری است [۴]. آلودگی انسان بیشتر در مناطقی که دامداری رواج دارد دیده می‌شود و ارتباط انسان با سگ و دام‌ها زمینه ابتلا را فراهم می‌کند [۴]. دوره کمون بیماری از چند ماه تا چند سال متفاوت است و سرعت رشد کیست نیز، در کیست‌های موجود در یک ارگان یا در یک شخص و بین افراد مناطق مختلف، متفاوت است [۲]. علائم

گردن فمور شروع شده و تا دیستال نیمه فوقانی راست ادامه پیدا کرده است. سپتوم‌های متعدد در نسج چربی توده مشاهده می‌شود. وجود توده باعث افزایش اندازه حجم نسج نرم داخل ران شده است. لازم به ذکر است جهت بررسی انتهای دیستال توده سی تی اسکن مجدد بدون کنتراست انجام شد. توده فوق می‌تواند مطرح کننده وجود توده با منشا بافت چربی و یا هماتوم قدیمی و یا به احتمال کمتر هرنی فمورال و یا کانسر باشد. در نهایت بیمار با تشخیص احتمالی سارکوم تحت عمل جراحی قرار گرفت. تحت شرایط استریل و بیهوشی عمومی انسزیون عرضی به طول ۱۵ سانتی متر در قدام و مدیال قسمت فوقانی ران راست داده شد. فاشیا باز شده، عضله چهارسر ران به سمت لترال کشیده شد. در عمق عرضی توده‌ای حجیم به قطر حدود ۱۵ سانتی متر نمایان گردید. چسبندگی شدید و التهاب به اطراف وجود داشت که به آرامی آزاد شدند و قسمت فوقانی توده که حاوی کیست‌های متعدد بود، باز شد و تمامی کیست‌ها ساکشن و جمع‌آوری گردید. نمونه جهت آزمایش پاتولوژی ارسال گردید. برش میکروسکوپیکی نمونه پاتولوژی هم مؤید کیست هیداتیک بود (شکل ۱). بعد از عمل، سونوگرافی شکم از نظر وجود کیست کبدی انجام شد که موردی مشاهده نگردید. بیمار سه روز بعد با تجویز داروی البندازول با حال عمومی خوب مرخص گردید.



شکل ۱. برش میکروسکوپیکی نمونه.

الف) نمای میکروسکوپیکی شامل غلاف و لایه ژرمینال، (ب) نمای میکروسکوپیکی شامل سلولهای عضلانی و غلاف کیست.

بالینی کیست هیداتید به اندازه و محل جایگزینی آن بستگی دارد با این حال اکثر بیماران بدون علامت هستند. [۴، ۵، ۷]. به علت شیوع بسیار کم و شباهت این ضایعات به توده‌های نسج نرمی، تشخیص قبل از عمل در این بیماری مشکل بوده، و در بسیاری از موارد تشخیص حین عمل و یا پس از بررسی هیستولوژیک نمونه، داده می‌شود [۸]. تست‌های سرولوژی در تأیید تشخیص کمک کننده است ولی تا ۵۰٪ موارد منفی کاذب دیده می‌شود. سونوگرافی روشی موثر جهت تشخیص می‌باشد ولی نوع آلوئولار کمتر نمای کیستیک دارد و بیشتر شبیه تومور توپر منتشر می‌باشد که در این موارد سی تی - اسکن ترجیح داده می‌شود [۴]. بهترین درمان حذف کامل کیست یا کیست‌های هیداتیک به طریق جراحی است، بدون آن که جدار کیست پاره شود و یا مواد داخل آن به بیرون نشت نماید [۹]. ولی در مواردی که امکان آسپیراسیون یا جراحی وجود ندارد درمان با البندازول در ۴۰ تا ۶۰ درصد مؤثر است [۴].

شایعترین محل ابتلاء در بزرگسالان کبد می‌باشد [۴]. درگیری سایر ارگان‌ها بویژه عضلات نادر است [۵، ۱۰]. در یک بررسی که در مدت ۱۵ سال در بیمارستان امام خمینی تهران انجام شده، بیشترین شیوع درگیری ارگان‌های مربوط به کبد (۴۶٪) و ریه‌ها (۴۴٪) بوده و موردی از درگیری بافت عضله یا ران مشاهده نشده بود [۱]. در این مقاله یک مورد نادر از کیست هیداتیک عضله ران گزارش می‌شود.

گزارش مورد

بیمار خانم ۶۱ ساله خانه‌دار ساکن مشهد و متولد قوچان بود که در آبان ماه ۱۳۸۸ با توده حجیم قدام و فوقانی ران مراجعه نمود و از حدود ده ماه قبل دچار تورم بدون درد ناحیه کشاله ران راست شده که بتدریج بزرگتر گردیده بود. بیمار هیچ گونه علائمی دال بر تب یا کاهش اشتها نداشت. در معاینه سمع ریه پاک و سابقه بیماری قلبی و ریوی نداشت. آزمایش شمارش خون و ESR در محدوده نرمال بود و علائم حیاتی بیمار در محدوده طبیعی قرار داشت. البته با توجه به احتمال تشخیص اولیه سارکوم برای بیمار آزمایش‌های سرولوژی انجام نشد. درعکس ریه نیز مورد مشکوک مشاهده نگردید. همچنین گزارش سیتولوژی نمونه از کاف واژن (پاپ اسمیر)، CLASS P-۱ را نشان داد.

طبق گزارش سی تی اسکن انجام شده از لگن و ران با کنتراست تزریقی، در قسمت داخل استخوان ران تصویر یک توده ورتیکال در نسج عضلانی با دانسیته در حد مایع و چربی (۵۰- و ۶۰-) و نسج نرم با گسترش پریفرال مشاهده گردیده که از زیر

بحث

بیماری ایجاد شده در انسان به شدت آلودگی و محل تشکیل لارو (کیست) در بدن بستگی دارد [۵]. درصد انتشار کیست هیداتیک در اعضاء مختلف بدن متفاوت است [۶]. در کل، کبد (۶۰ تا ۷۰٪)، ریه‌ها (۲۰ تا ۴۰٪)، عضلات (۴٪)، طحال (۳٪)، بافت‌های نرم (۳٪)، مغز (۳٪)، استخوان (۲٪) و سایر نواحی (۱٪) محل‌های اصلی استقرار لاروها (کیست‌ها) هستند [۳]. در مطالعات موسوی و همکاران (۱۳۷۰-۱۳۸۰) و نوریان و همکاران (۱۳۷۲-۱۳۶۸) سرکاری و همکاران (۱۳۸۷) شایعترین محل کیست در کبد بوده است [۱۳-۱۱] و در اغلب موارد کیست منفرد وجود دارد. در مطالعه‌ای ۹۶ تا ۹۸ درصد بیماران یک عضو مبتلا داشتند [۷]. بیمار ما نیز کیست منفرد هیداتید داشته و هیچ شواهد بالینی و پاراکلینیکی از ابتلا ریه، کبد و سایر ارگان‌ها نداشت.

بیماری کیست هیداتیک اولیه در عضله اسکلتی نادر است چرا که انگل باید از سد ریه و کبد برای رسیدن به عضلات عبور کند. از طرفی سطح بالای اسید لاکتیک در بافت عضله برای زنده ماندن انگل نامناسب بنظر می‌رسد. بعلاوه انقباضات عضلانی از ثابت شدن لارو در بافت جلوگیری می‌کند [۱۴]. در مطالعه سرکاری و همکاران (۱۳۸۷) در یاسوج در طی بررسی ده ساله میزان شیوع بیماری کیست هیداتیک از ۱۰۵ مورد فقط یک مورد در ران گزارش شده است [۱۳]. در بررسی بر روی ۱۷۵۹ مورد کیست هیداتیک در طی ۲۰ سال در سه بیمارستان مشهد، میزان درگیری بافت نرم و عضله ۰/۳۲ درصد بوده است [۷]. گزارشات معدودی از درگیری بافت عضله وجود دارد. فرزاد و همکاران (۱۳۹۰)، مرتضوی و همکاران (۲۰۰۸) آرورا و همکاران (۲۰۰۶) کیست اولیه عضله ران [۱۰، ۱۵، ۱۶] و اخوان مقدم و همکاران کیست هیداتیک عضله وترتال راست [۸]، سوتی^۱ و همکاران (۲۰۱۲) درگیری بافت نرم ران به همراه درگیری استخوان فمور [۵] را گزارش نمودند. از موارد نادر دیگر بیماری یک مورد کیست هیداتیک در حفره لگن بود که بیمار با تورم اندام تحتانی و احتمال DVT^۲ بستری گردید، که پس از بررسی‌های متعدد با تشخیص کیست هیداتیک تحت عمل جراحی قرار گرفته است [۱۷].

تشخیص اولیه مورد حاضر سارکوم بود که پس از جراحی و پاتولوژی کیست هیداتیک مطرح گردید. که با تشخیص اولیه در مطالعه حلیمی مشابه است [۱۸]. طبق مطالعات، بیماری کیست هیداتیک اغلب بدون علامت است [۶، ۸، ۱۶]. از نظر بروز علائم بیمار حاضر علامتی جز افزایش تدریجی حجم توده در ران راست نداشته است و تشخیص کیست هیداتیک پس از انجام عمل جراحی و پاتولوژی داده شده است که با مطالعه

فرزاد و همکاران همخوانی دارد. در مطالعه فرزاد و همکاران بیمار دختر ۲۲ ساله‌ای است که با توده‌ای در ران راست بدون علامت و با پیشرفت تدریجی که بر اساس گزارش MRI با تشخیص اولیه لیپوم بستری و حین جراحی و دریافت نتیجه پاتولوژی تشخیص کیست هیداتیک مسجل شده است [۱۰]. همه محققین بر این عقیده‌اند که از سوراخ کردن و آسپیراسیون کیست بایستی جدا اجتناب شود زیرا، خطر ناشی از ایجاد شوک آنافیلاکتیک، انتشار بیماری به دیگر نواحی بدن از طریق پروتواسکولکس‌های موجود در مایع کیست وجود دارد [۹]. در مورد حاضر با توجه به چسبندگی کیست به اطراف، کیست از قسمت فوقانی باز شده و محتویات بطور کامل ساکشن گردید. از نظر سن ابتلا به بیماری، اغلب مطالعات دهه سوم زندگی را گزارش نموده‌اند [۷، ۱۲، ۱۳، ۱۹]. که البته بیمار ما خانم ۶۱ ساله که سابقه تماس با دام یا را سگ ذکر نمی‌کرد. البته وی ساکن خراسان بود که طبق تحقیقات یکی از مناطق آندمیک بیماری کیست هیداتید است [۲۰]. طبق مطالعه سرکاری و همکاران (۱۳۸۷)، زنان خانه‌دار بیشترین درصد آلودگی را داشته‌اند که این نتیجه در مطالعات دیگر نیز گزارش شده است. بیمار ما نیز خانم خانه‌دار می‌باشد. که از این جهت قابل ذکر است که احتمال آلودگی به تخم انگل در زنان خانه‌دار از طریق پاک کردن سبزیجات و نیز تهیه مواد غذایی زیاد است [۷، ۱۲، ۱۳، ۲۰].

نتیجه گیری

مهمترین فاکتور در تشخیص کیست هیداتید آگاهی از امکان وجود آن است. با توجه به شیوع بالای کیست هیداتید در ایران امکان ابتلای کلیه ارگان‌ها وجود دارد و علیرغم نادر بودن ابتلا عضله ران، در هنگام مواجهه با ضایعه کیستیک یا ضایعه شبیه تومور بافت نرم ران باید کیست هیداتید مدنظر باشد. همچنین توصیه می‌شود در مناطق آندمیک بیماری، از نظر درگیری بافت کبدی غربالگری انجام شود. البته آشنایی بیشتر عموم مردم بخصوص جامعه زنان با بیماری و رعایت نکات بهداشتی و نحوه پیشگیری، در کاهش شیوع عفونت می‌تواند بسیار مؤثر می‌باشد.

منابع

1. Zamani A, Kalikias S. Hydatid cyst of the parotid gland: a case report. Iran J Pediatr 2006; 16: 95-98. (Persian)
2. Rohani Z, Naroienjad M. A Case Report of Hydatid Cyst of Diaphragm. Iran Univ Med Sci J 2007; 14: 95-99. (Persian)
3. Iranian Doctors website. Echinococcus granulosus.

¹Csotye, ²Deep Vein Thrombosis

20. Shir-yazdi SM, Mirshamsi MH, Hoseyni B, Ebadi M. Characteristics of Patients with hydatid cyst in Yazd from 1370 to 1377 years. *J Shaheed Sadoughi Univ Med Sci* 2001; 8: 25-30. (Persian)
- Available online in August 13 2008 at <http://www.pezeshkan.org>.
4. Khazaei AR, Enayati H, Rafighdoost H, Sepehri Z. A case report of hydatid cyst of pancreas. *Tabib J* 2004; 6: 315-320. (Persian)
5. Csotye J, Sisak K, Bardocz L, Toth K. Pathological femoral neck fracture caused by an echinococcus cyst of the vastus lateralis – case report. *BMC Infectious Diseases* 2011, 11: 103.
6. Akhbari SH, Ehsanbakhsh AR, Khorashadizadeh N. Hydatid disease of the breast, case report. *Ofogh-e-Danesh* 2009; 15: 65-70. (Persian)
7. Amouian S, Taiebi, Mohamadian-roshan N. A retrospective study of 1759 cases of hydatid cyst in Mashad university hospitals. *Hakim Res J* 2004; 7: 7-13. (Persian)
8. Akhavan-Mogham J, Mehrvarz Sh, Panahi F. Primary vertebral muscles Hydatid Cyst (case report). *Kosar medic J* 2005; 10: 223-226. (Persian)
9. Sharifi N, Ghafarzadegan K. Hidatidose: A rare case report of Bilateral ovarian and Fallopian tube hydatid cyst. *J Gorgan Univ Med Sci* 2002; 4: 60-65. (Persian)
10. Farzam R, Ghaempanah A, Feizy A. Intramuscular Hydatid Cyst of the Thigh: A Case Presentation. *J Zanjan Univ Med Sci* 2010; 18: 84-88. (Persian)
11. Mosavi SJ, Hazratitape Kh, Meryar A, Nikbin R. Frequency of human hydatid cyst in Oromiyeh hospitals from 1370 to 1380 years. *Urmia Med J* 2002; 14: 111-116. (Persian)
12. Norian A, Zargham D, Norzadeh H. Survey of surgered cases of hydatid cyst in zanjan Shafieh from 1363 to 1372 years. *J Zanjan Univ Med Sci* 1995; 4: 22-28. (Persian)
13. Sarkari B, Naghmachi M, Azimi S, Vaezi M, Ebrahimi S. Human Cystic Echinococcosis in Yasuj: A Survey of Ten Year Hospital Records. *Armaghane-danesh* 2006; 12: 127-134. (Persian)
14. Durakbasa MO, Kose O, Islam NC. A primary hydatid cyst of the gracilis: a case report. *J Orthop Surg* 2007; 15: 118-120.
15. Mortazavi J, Motamedi M, Asadollahi S, Haeri H, Moghtadaee M. Primary intermuscular hytadic cyst of the thigh. *Orthopedics* 2008; 31: 85. (Persian)
16. Arora V, Nijjar IS, Gill KS, Singh G. Case report: Primary hydatid cyst of muscle-A rare site. *Ind J Radiol Image* 2006 16; 2: 239-241.
17. Kalali AM, Alavi SM, Usofi F, Nadimi M. Pelvic hydatid cyst with Edema of Lower Extremities, case report. *Med J Mashad Univ Med Sci* 2010; 53: 53-56. (Persian)
18. Halimi M, Shariati kS, Torabi SB, Poorasghari B. Bone Hydatid Cyst of Thigh; case report. *Med J Tabriz Univ Med Sci* 2011; 33: 86-87. (Persian)
19. Aboundaya MA. Prevalence of human hydatidosis in Tripoli region of Libya. *Int J Zoonoses* 1986; 13: 278-281.