

Reconstructive Surgery of Extensive Damage of Pelvis and Genitalia Following Gunshot Injury: A Case Report

Received: 15 March 2014

Revised: 15 May 2014

Accepted: 19 May 2014

ABSTRACT

Alireza Hamid¹
Saeed Reza Lotfi²
Zahra Arab^{3*}
Payam Pishnamaz⁴

¹General Surgeon, Samen-al-Aemmeh Hospital, Mashhad, Iran.

²Pediatrician, Samen-al-Aemmeh Hospital, Mashhad, Iran.

³MS.c, Nursing, Samen-al-Aemmeh Hospital, Mashhad, Iran.

⁴Urologist, Samen-al-Aemmeh Hospital, Mashhad, Iran.

*Corresponding Author:

Zahra Arab

Tel: (+98)9153114150

e-mail: afsoon_arab@yahoo.com

Background: Perineal trauma is a common problem during operational conflicts that is a surgical emergency.

Case report: In this case report, a 25-year-old man was referred to our hospital because of penetrating trauma caused by gunshot. The patient had severe pain, decline of hemoglobin and decreased blood pressure. An emergency surgery was performed immediately. During surgery, a complete destruction of the right testis, cutting the root of the penis and urethra, bladder large rupture, the rupture of the ileum and approximately two liters of blood in the peritoneal space was observed. Resection and the anastomosis of bowel were done, and abdominal vascular and bladder rupture were also repaired. His penis and urinary tract were repaired, as well. Right testis was removed and the cystostomy drain was fixed and the wall was repaired. The patient did not have urinary problems and his erection was normal during follow-up period.

Conclusion: This report showed that the multidisciplinary emergency surgery during the least possible time can lead to complete repair of extensive injury to the pelvis and genitalia following gunshot trauma, and the patient had normal and stable condition without any urinary and sexual disorder in seven months follow-up.

Keywords: genital trauma, gunshot, operational conflict

جراحی ترمیمی آسیب وسیع لگن و اندام تناسلی به دنبال ترومای سلاح گرم: گزارش یک مورد

تاریخ دریافت: ۲۴ اسفند ۱۳۹۲ تاریخ اصلاح: ۲۵ اردیبهشت ۱۳۹۳ تاریخ پذیرش: ۲۹ اردیبهشت ۱۳۹۳

چکیده

مقدمه: ترومای پرینه، یک مشکل رایج در طی درگیری‌های عملیاتی است که از اورژانس‌های جراحی می‌باشد.

گزارش موردی: در این گزارش بیمار آقای ۲۵ ساله به دنبال ترومای نافذ در اثر تیرخوردگی لگن به بیمارستان مراجعه کرده بود. در بررسی درد شدید، افت هموگلوبین و کاهش فشارخون داشت. بلافاصله تحت جراحی اورژانسی قرار گرفت. در حین جراحی تخریب کامل بیضه راست، قطع ریشه پنیس و مجرای ادراری، پارگی وسیع مثانه، پارگی ایلیم و حدود دو لیتر خون در فضای پریوتون مشاهده شد. رزکسیون و آنستوموز روده و ترمیم عروق شکمی انجام و پارگی مثانه ترمیم گردید. ترمیم مجرای ادراری و پنیس انجام شد. بیضه راست برداشته شد و در پایان درن سیستوستومی فیکس و جدار ترمیم گردید. در مدت پیگیری بیمار مشکل ادراری نداشت و نیز دارای ارکسیون طبیعی بود.

نتیجه گیری: این گزارش نشان داد که انجام جراحی اورژانسی بصورت تیمی در کمترین زمان ممکن، می‌تواند سبب ترمیم کامل آسیب لگنی و اندام تناسلی ناشی از ترومای سلاح گرم شود؛ و بیمار بعد از ۷ ماه پیگیری دارای وضع عمومی پایدار و بدون مشکلات ادراری و جنسی بود.

علیرضا حمید^۱

سعیدرضا لطفی^۲

زهرا عرب^{۳*}

پیام پیشنهاد^۴

^۱متخصص جراحی عمومی، بیمارستان ثامن الائمه ناجا، مشهد، ایران.

^۲متخصص بیماری‌های کودکان، بیمارستان ثامن الائمه ناجا، مشهد، ایران.

^۳آکارسناس ارشد، پرستاری مراقبت‌های ویژه، بیمارستان ثامن الائمه ناجا، مشهد، ایران.

^۴آرولوژیست، بیمارستان ثامن الائمه ناجا، مشهد، ایران.

*نویسنده مسئول:

زهرا عرب

تلفن: ۵۱۱۸۰۰۴۲۷۲ (+۹۸)

پست الکترونیک:

afsoon_arab@yahoo.com

مقدمه

ولی بطور بالقوه با دیگر آسیب‌هایی مانند درگیری ناحیه شکم، لگن یا کشاله ران که می‌توانند تهدیدی برای زندگی فرد باشند در ارتباط هستند. بعلاوه آسیب‌های ناحیه تناسلی بدنبال تروما در طولانی مدت می‌تواند منجر به مشکلات ادراری، اختلالات جنسی و هورمونی و استرس‌های روانی اجتماعی گردد [۵]. زخم‌های ناشی از گلوله به دستگاه تناسلی اگر چه معمول نیستند ولی نیاز به رسیدگی فوری و بررسی از نظر وسعت جراحی به ارگان‌های مولد و پیشگیری مشکلاتی از قبیل خونریزی، عفونت، خمیدگی آلت تناسلی، اختلال در نعوظ و تنگی مجرای ادراری دارند [۶ و ۴]. در

ترومای پرینه، یک مشکل رایج در طی درگیری‌های عملیاتی است که با توجه به حمایت اسکلتی حلقه لگن و وجود عروق فراوان دور از دسترس و قابل مشاهده، از اورژانس‌های جراحی می‌باشد [۱]. اگر چه در طی جنگ، زخم‌های ناحیه لگن درصد بالایی (۶۰-۴۰٪) از آسیب‌های اورولوژی را تشکیل می‌دهند، ولی آسیب‌های نافذ به پنیس نادر هستند [۲، ۳، ۴]. طبق مطالعات، آسیب به دستگاه ادراری تناسلی ۲/۴-۰/۵٪ از کل آسیب‌های جنگ را شامل می‌شوند. اگرچه صدمات ناحیه تناسلی تهدید کننده زندگی نیستند



شکل ۲: ترمیم پارگی مثانه

دبریدمان قسمت‌های آسیب‌دیده، ترمیم مجرا بصورت، انتها به انتها انجام و اجسام کاورنوزا و اسپونژیوز ترمیم شد (شکل ۳). عروق نرمال بود. بعد از لیگاتور قاعده پنیس، ارکشن مصنوعی بطور کامل انجام شد. سوند سیستوستومی و سوند مجرا (فولی شماره ۱۸) گذاشته و سپس با توجه به تخریب بیضه راست، ارکیکتومی راست انجام گردید (شکل ۴). بیضه چپ پارگی نداشت فقط ایسکمیک بود که با گرم کردن بهتر شد. بعد از آن تونیکا واژینالیس و پوست و جدار ترمیم گردید و بیمار به ریکاوری منتقل شد. بیمار دو روز در آی سی یو و ۷ روز در بخش جراحی تحت درمان با آمپول سفتریاکسون وریدی ۱ گرم هر ۱۲ ساعت و آمپول مترونیدازول وریدی ۵۰۰ میلی گرم هر ۸ ساعت قرار گرفت و سپس با سوند مجرا و سوند سیستوستومی مرخص شد. سوند سیستوستومی یک ماه بعد ترخیص برداشته شد. یک و سه ماه بعد از ترخیص سیستوسکوپی کنترل انجام شد که تنگی مجرا وجود نداشت. پیگیری ۷ ماهه نشان داد که بیمار مشکل ادراری نداشت و دارای ارکسیون و فعالیت جنسی طبیعی نیز می‌باشد.

بحث و نتیجه‌گیری

بطور معمول موفقیت در درمان جراحات های پنیس بدنبال تیرخوردگی، بستگی به بررسی دقیق اولیه، انجام جراحی سریع، دبرید قسمت‌های از بین رفته زخم و ترمیم اولیه جراحی دارد [۴]. بر اساس طبقه‌بندی انجمن جراحی ترومای آمریکا^۶، جراحی سطحی و کوفتگی، درجه یک، جراحی بافتی بدون از بین رفتن بافت، درجه دو، جدا شدن یا پارگی پوست حشفه و مجرا یا مجرای ادراری یا جراحی کاورنوزوم کمتر از ۲ سانتی متر، درجه سه، قطع قسمتی از پنیس یا مجرای ادراری یا جراحی کاورنوزوم بیشتر از ۲ سانتی متر، درجه چهار، و قطع کامل پنیس، درجه پنجم قرار می‌گیرد [۶]. بیمار گزارش شده بر اساس این طبقه‌بندی در درجه پنج قرار گرفت. لذا پذیرش فوری، گرفتن شرح حال دقیق، انجام معاینه فیزیکی کامل و اقدام سریع جراحی در این قبیل بیماران می‌تواند در پیش آگهی درمان نقش بسزایی داشته باشد. مهمترین قسمت ارزیابی بیمار با

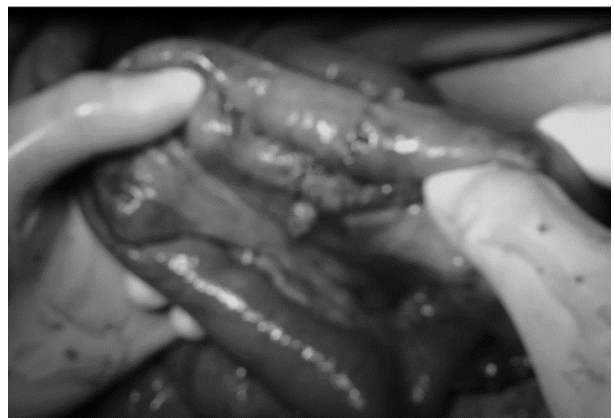نتیجه اینکه ترمیم اولیه جراحی کاورنوزوم می‌تواند از پیشرفت مشکلات و عوارض تأخیری جلوگیری کند [۴]. گزارش حاضر، جراحی ترمیمی یک مورد آسیب وسیع لگن و قطع آلت تناسلی بدنبال تیرخوردگی در حین درگیری عملیاتی می‌باشد.

گزارش مورد

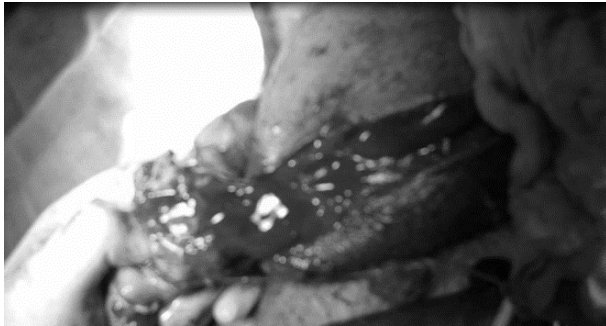بیمار آقای ۲۵ ساله از پرسنل نیروی انتظامی بود که بدنبال ترومای نافذ در اثر تیرخوردگی لگن به بیمارستان پلیس مشهد مراجعه کرد. تروما به صورت تیرخوردگی در ناحیه ساق پای چپ و خروجی گلوله از سمت راست لگن بود که از زمان وقوع حادثه حدود ۵ ساعت گذشته بود. در بررسی بالینی بیمار هوشیار همراه با درد شدید، افت فشارخون و کاهش هموگلوبین بود. نتایج آزمایشات اولیه شامل:

$WBC = 7/4 \times 10^9/\mu L$ ، $Hb = 9/5 \text{ gr/dL}$ ، $Hct = 26/3\%$ ، $RBC = 3/33 \times 10^6/\mu L$ بود.

بیمار بلافاصله به اتاق عمل منتقل شد. جراحی با حضور متخصص جراحی عمومی و متخصص جراح کلیه و مجاری ادراری انجام شد. تحت شرایط استریل و بیهوشی عمومی شکم میدلاین باز شده، در بررسی اولیه حین عمل، تخریب کامل بیضه راست، قطع ریشه پنیس و مجرای ادرار، پارگی وسیع مثانه در چند مقطع، پرفوراسیون متعدد ایلیم، قطع شریان اپی گاستریک راست، پارگی طولی ورید ایلپاک خارجی راست و هموپریتون (حدود دو لیتر خون در شکم) مشاهده شد. پس از ساکش خون داخل شکم، شریان اپی گاستریک راست لیگاتور و ورید ایلپاک خارجی راست ترمیم گردید بعلاوه بیمار حین عمل دو لیتر خون و ۴ واحد FFP^۵ دریافت نمود. سپس رزکسیون قسمت آسیب دیده ایلیم انجام و آناستوموز انتها به انتهای ایلئوایلئال انجام گردید (شکل ۱). در مرحله بعد ترمیم پارگی مثانه توسط متخصص اورولوژی انجام شد (شکل ۲). بعد از



شکل ۱: رزکسیون ایلئوم آناستوموز ایلئوایلپال



شکل ۴: اریکتومی راست

مطالعات، از ۹۷ نفر ترومای بیضه به دنبال تیرخوردگی، در ۲۴ نفر منجر به برداشتن بیضه شده بود. همچنین ۱۰ نفر همزمان دچار آسیب به مجرای ادراری و کورپورا کاورنوزوم (آلت) شده بودند [۹]. در بررسی شش ساله تروماهای ماژور دستگاه تناسلی شافی و همکاران در ایران نشان دادند، ۴۹٪ صدمه به پنیس وجود داشته که ۱٪ مورد قطع پنیس و بیضه و ۱/۸٪ صدمه به اسکروتوم گزارش شده است [۸].

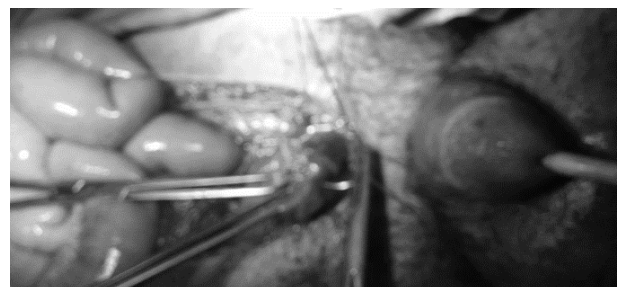
در پایان می‌توان گفت آسیب به ناحیه ژنیتال اگر چه معمول نیست اما اگر اتفاق بیفتد می‌تواند موجب عوارض طولانی مدت فیزیکی، فیزیولوژیکی و عملکردی کیفیت زندگی فرد گردد. درمان سریع و مناسب می‌تواند به حفظ عملکرد فرد کمک کند. بنابراین پزشک معالج باید درصد بالای احتمالات را هنگام ارزیابی آسیب تناسلی در نظر بگیرد و با توجه به آناتومی استخوانی لگن، غنی بودن از نظر عروق خونی و نارسایی در دستیابی به توقف خون در تروماهای ناحیه لگن بدنبال حوادث انتظامی، انجام جراحی اورژانس بصورت تیمی در کمترین زمان ممکن، می‌تواند نجات بخش زندگی حیاتی و اجتماعی فرد باشد. همچنان که در گزارش حاضر انجام جراحی بدون فوت وقت و بصورت تیمی، سبب ترمیم کامل آسیب لگنی و اندام تناسلی ناشی از ترومای سلاح گرم شد و بیمار در پیگیری ۷ ماهه دارای وضع عمومی پایدار و بدون مشکلات ادراری و جنسی بود. لذا انجام مطالعات کارآزمایی بالینی کامل تر و به صورت چند مرکزی در این زمینه پیشنهاد می‌گردد تا بتواند مشکل گشایی برای ارائه راه حل‌های بهتر درمانی باشد.

منابع

1. Quayle JM, Thomas GO. A pre-hospital technique for controlling haemorrhage from traumatic perineal and high amputation injuries. J R Army Med Corps 2011; 157: 419-20.
2. Chang AJ, Brandes SB. Advances in diagnosis and management of genital injuries. Urol Clin North Am 2013; 40: 427-38.

ترومای ناحیه تناسلی ارزیابی فیزیکی زخم است. وجود خونریزی فعال یا هماتوم، بررسی مسیر گلوله، تشخیص خون در مجرا همراه با جستجوی دیگر آسیب‌های مرتبط ضروری می‌باشد [۳]. بطور معمول بالای ۵۰٪ درگیری مجرای ادراری در این گونه بیماران وجود دارد [۷]. بروز آسیب در مجرای ادراری در بیماران با آسیب در اثر تیرخوردگی به ناحیه تناسلی در ۳۳٪ از کل ۴۳ مورد گزارش شده است [۸]. در بیمار حاضر نیز مجرای ادراری قطع شده بود. برخی نویسندگان نشان دادند که در جراحی مجرای ادراری در اثر گلوله با شدت کم، استفاده از سوند سوپراپوبلیک انحرافی به تنهایی میزان بهبودی را بالا می‌برد در حالی که برخی معتقدند، در درمان قطع جزئی مجرای ادراری، در ترمیم اولیه به همراه جاگذاری سوند فولی، میزان تنگی مجرا کمتر از زمانی است که ترمیم اولیه انجام نشده است [۳]. در مورد حاضر پس از ترمیم مجرای سوند سوپراپوبلیک و سوند مجرا نیز تعبیه گردیده بود، که خود باعث احتمال ایجاد تنگی کمتر مجرا می‌باشد.

در یک بررسی میانگین مدت، زمان بروز حادثه تا پذیرش در بیمارستان دو ساعت و سی دقیقه (حداقل یک ساعت و حداکثر چهار ساعت) بود [۶] که زمان انتقال در بیمار ما ۵ ساعت بود. در مطالعه واکسمن^۱ و همکاران در همه ۴۳ بیماری که با آسیب به دستگاه تناسلی خارجی مراجعه کرده بودند، جراحی در ۲۴ ساعت بعد آسیب انجام شده بود و نیز در اکثریت آسیب‌دیدگان، جراحی توسط اورولوژیست به همراه جراح عمومی انجام شده بود. همچنین این مطالعه نشان داد همراهی اورولوژیست و جراح عمومی در درمان این آسیب‌ها می‌تواند در موفقیت درمان مفیدتر باشد [۵]. البته در گزارش ما هم این مسئله صادق است. در مطالعه شافی و همکاران، میانگین سنی بیماران با آسیب پنیس ۳۰/۱۲ سال بوده است [۸]. در مطالعه حاضر نیز بیمار ۲۵ سال سن دارد. لذا با توجه به جوان بودن مصدومین اینگونه حوادث، داشتن توانایی جنسی در آینده فردی، خانوادگی و اجتماعی آنان اهمیت فراوانی دارد. موفقیت کامل درمان بدون برجا گذاشتن عوارض مهم می‌باشد و باید مد نظر قرار گیرد. در مطالعه سیمهان^۲ و همکاران، در بررسی ۲۰ ساله



شکل ۳: ترمیم مجرا و اجسام کاورنوزا و اسپونژیوز

3. Ozturk MI, Ilktac A, Koca O, Kalkan S, Kaya C, Karaman MI. Gunshot injury to the penis in a patient with penile prosthesis: a case report. *Ulus Travma Acil Cerrahi Derg* 2011; 17: 464-6.
4. Shirol SS, Nerli RB, Prabha V, Nimbaragi G. Bullet injury to the penis with retained bullet in the penis. *IJPMBS* 2012; 1: 31-6.
5. Waxman S, Beekley A, Morey A, Soderdahl D. Penetrating trauma to the external genitalia in Operation Iraqi Freedom. *Int J Impot Res* 2009; 21: 145-8.
6. Cavalcanti AG, Krambeck R, Araujo A, Manes CH, Favorito LA. Penile lesion from gunshot wound: a 43-case experience. *Int Braz J Urol* 2006; 32: 56-60; discussion -3.
7. Cline KJ, Mata JA, Venable DD, Eastham JA. Penetrating trauma to the male external genitalia. *J Trauma* 1998; 44: 492-4.
8. Shafi H, Ali Ramaji A, Farhangi B, Bahrami M, Kasaeian AK, Yousef Nia Pasha YR, et al. Study of major trauma of genitourinary system in patients referred to emergency center of Babol Shahid Beheshti Hospital, 1998-2003. *J Babol Univ Med Sci* 2006; 8: 70-6. (Persian)
9. Simhan J, Rothman J, Canter D, Reyes JM, Jaffe WI, Pontari MA, et al. Gunshot wounds to the scrotum: a large single-institutional 20-year experience. *BJU Int* 2012; 109: 1704-7.

