



ORIGINAL ARTICLE

OPEN ACCESS

The Effect of Probiotic Dietary Supplementation on Ethanol-Induced White and Grey Matter Damage to the Brain in Male Wistar Rats

Hadis Soleimani¹ PhD Candidate, Ali Akbar Maleki Rad^{2,3} PhD, Hamidreza Mohajerani^{4*} PhD, Parvaneh Jafari¹ PhD, Neda Akbari¹ PhD

¹ Department of Biology, Faculty of Basic Sciences, Arak Branch, Islamic Azad University, Arak, Iran.

² Department of Biology & Psychology, Faculty of Basic Sciences, Payame Noor University, Tehran, Iran.

³ Department of Toxicology & Diseases, Institute of Pharmaceutical Sciences (TIPS), Tehran, Iran.

⁴ Applied Neuroscience Research Center, Islamic Azad University, Arak, Iran.

ABSTRACT

AIMS: Ethanol is a strong pro-oxidant that causes cellular oxidative stress and damage, and it has a disruptive effect on cognitive abilities that can be caused by tissue damage. In this study, the tissue effects of ethanol alone and along with probiotic consumption were investigated on parts of the gray and white matter of the brain that are located in the vicinity of the lateral ventricles.

MATERIALS AND METHODS: This experimental and case-control study was performed in the Physiology Research Laboratory of Islamic Azad University of Arak, Iran. 32 male wistar large rats (12 weeks) with an average weight of 250-300 grams were randomly divided into four groups of eight: (I) Negative control group: Mice were nasogastric tubed with only one milliliter of phosphate buffer, (II) Probiotic group: 10^9 cfu/ml lactobacillus casei were nasogastric tubed for two months, (III) ethanol receiving group: ethanol at a concentration of 2g/kg, injected intraperitoneally for 30 minutes daily, (IV): probiotic-ethanol group: initially probiotic 10^9 cfu/ml lactobacilli casei was nasogastric tubed for two months and ethanol injection at a concentration of 2g/kg was performed simultaneously in the last five days of the period. Histopathological study and analysis were performed using the H&E staining technique after sacrificing mice. Prism-GraphPad 9 software was used to analyze the data and charts. Groups were compared by one-side ANOVA and Tukey test was used to determine the differences between each group.

FINDINGS: The microscopic study showed observable pathological changes in the ethanol group ($p < 0.01$). This group showed the highest injury due to vasogenic edema with Virchow-Robin space tension, hydrostatic edema, central chromatolysis, ischemic neuronal injury, and glial cell accumulation compared to the negative control group ($p < 0.0001$). Tissue injury in the ethanol-probiotic group was 15 to 25% reduced compared to the ethanol group ($p < 0.01$). Healthy groups that receiving only probiotics had a healthy tissue pattern.

CONCLUSION: Probiotic supplement compensates for ethanol-induced tissue injury in the cortical and subcortical regions adjacent to the brainstem.

KEYWORDS: Ethanol; Brain; Pathology; Probiotics; White matter

How to cite this article:

Soleimani H, Maleki Rad AA, Mohajerani H, Jafari P, Akbari N. *The Effect of Probiotic Dietary Supplementation on Ethanol-Induced White and Grey Matter Damage to the Brain in Male Wistar Rats*. J Police Med. 2022;11(1):e23.

*Correspondence:

Address: Ghaem Magham Farahani Complex, Arak-Daneshgah Street, Arak, Iran.
Tel: +988632793072
Mail: hr-mohajerani@iau-arak.ac.ir

Article History:

Received: 24/01/2022
Accepted: 06/06/2022
ePublished: 23/07/2022

Introduction

Ethanol is a very strong pro-oxidant that causes cellular oxidative damage, and most of its dangerous effects are attributed to acetaldehyde [1]. ... [2, 3]. Alcohol addiction is usually one of the most challenging cases that traffic police and police headquarter deal it. Many criminal behaviors occur while intoxicated [4]. ... [5]. Evidence shows that ethanol exerts its effects on the nervous system by direct or indirect effects on various neurotransmitter systems, especially acetylcholine, dopamine, Gabapentin, glutamate, and amino acid neurotransmitters [6]. ... [7-9]. Probiotics are live microorganisms that prevent several harmful effects of neurodegeneration such as neurotransmitter depletion, chronic inflammation, oxidative stress, and programmed cell death [10]. Research findings show that the effect of probiotics on improving memory in behavioral tests and its prescription does not affect synaptic activity [11]. Also, the significance of the predictive power of probiotic consumption to reduce depression does not apply to anxiety [12].

Aim (s)

The present study was designed to investigate the variant effect of probiotics as a food supplement, which is effective in improving neural activities in previous studies [10], on white and gray matter damage caused by ethanol in the brain of male rats.

Research Type

This is an experimental and case-control study.

Research Society & Place

Male Wistar rats were used in this study, which was conducted in the Physiology Research Laboratory of Arak, Iran Islamic Azad University.

Sampling Method & Number

The sample size was based on the formula for determining the number of samples in case-control experimental studies, and 32 adult mice (12 weeks) with an average weight of 250-300 grams were selected. The samples were randomly divided into four groups of eight. 1) Negative control group in which mice were gavaged with only one milliliter of phosphate buffer for two months. 2) Probiotic group in which Lactobacillus casei with a concentration of 10^9 cfu/ml was gavage for two months. 3) In The group receiving ethanol that one milliliter of phosphate buffer was gavage for two months and ethanol (2g/kg) was injected intraperitoneally every day during the last five days of the period. 4) Probiotic-ethanol group, which

was initially gavage with Lactobacillus casei with a concentration of 10^9 cfu/ml for two months, and ethanol injection was performed simultaneously on the last five days of the probiotic gavage period.

Used Devices & Materials

The tool used in this research was a histological and tissue staining set. The probiotics used in this study were prepared by a biotechnology company (Takgene- group) and were guaranteed to contain at least 1 CFU/ml $\times 10^9$ Lactobacillus casei.

Methods

All groups were intervened at the same time (at eight o'clock in the morning every day) on all days for two months so that groups (I) and (III) received phosphate buffer and groups (II) and (IV) received probiotics. In addition, in groups (III) and (IV), ethanol was injected every day on the same day in the last five days of this period. In all groups, at 20:00 on the last day of the intervention, the animals were anesthetized and sacrificed, and subjected to histopathological study. To perform histological studies in the target areas, cardiac perfusion was performed after half of the animals in each group were anesthetized with a mixture of ketamine hydrochloride (50mg/kg) and xylazine (5mg/kg). After the completion of perfusion, the brain was carefully removed from the skull, and after removing the brain, it was placed in containers containing 10% formalin to fix the sample. Then the sample was cut and the prepared cut was placed inside the cassette or basket and the lid was closed and placed inside the special basket of the PROCESSOR device. The time was set to be 18 hours in the machine to fix the sample, dehydrate and clarify. This device included 12 containers, two formalin, six alcohol 50-100, and two xylol containers, and finally, two containers containing 60-degree paraffin (because paraffin hardens the sample at a temperature above 65 degrees and a temperature lower than 60 not melt grade). After the PROCESSOR finished working, the samples were removed from the machine and the blocking process started. At first, the containers intended for pouring paraffin were placed on the HOT PLATE device to heat the containers and bring them to the same temperature as the sample. Then, using a DISPENSER device, paraffin was poured into metal containers. The lid of the cassettes was opened and with the help of tweezers we put the sample in the container containing paraffin and the lid was closed. In this way, the blocks were prepared and ready to be cut. Sectioning of brain tissues containing black and white brain matter around the lateral ventricles was done according to the Paxinos and Watson atlas. The samples

were cut using a microtome. After preparing the main cut, we put it in a hot water bath and removed it from the surface of the water using a slide. Then, the slide containing the section of the desired sample was placed in a special basket for staining. In the next step, we first put the slides in a 100-degree oven for 15 to 20 minutes to melt the excess paraffin and remove it from the sample. In the next step, we placed the samples in Xylenol to completely remove the excess paraffin from the samples (deparaffinization step). Then the samples were dried and placed in 70% alcohol for six minutes. In the next step, washing with distilled water was done, then they were placed in hematoxylin dye for 6 minutes. Then washing was done and in the next step, it was placed in eosin dye for 6 minutes. Then washing was done and then it was placed in 70% alcohol and then 90% alcohol thus the slides were prepared and microscopic images were taken with an optical microscope (Japan Olympus-BH2) and pathological markers were observed under the optical microscope.

Ethical Permissions

The method of this research was approved by the Medical Ethics Committee of Arak, Iran Azad University with code IR.IAU.ARAK.REC.1399.009.

Statistical Analysis

The analysis of the results was done based on the qualitative changes in the brain matters and the comparison of the sections of the experimental groups in terms of cell ischemia, vasogenic and hydrostatic parameters, and the typical microscopic slides were qualitatively compared.

To compare the matter sections in terms of the amount and type of lesions, the scoring method was used by including zero (no damage) to four (maximum damage) and calculating the average damage in each group. Prism-GraphPad 9 software was used to analyze data and draw graphs. The comparison of groups was done with a one-way analysis of variance. Tukey's post-test was also used to determine the difference between each group. p value < 0.05 was considered as the criterion of the significance level of difference between groups.

Finding By Text

Microscopic examinations in the group receiving pure ethanol showed numerous pathological changes. Vasogenic edema, which could be seen with the strong expansion of the Virchow-Robin spaces as shown in [Figure 1](#), this pathological change was caused by the effects of ethanol in the blood/brain barrier, and by increasing the intracranial pressure and reducing the blood supply to the neuronal cells, which are very sensitive to lack of oxygen and it leads to Cell damage changes. The difference between experimental groups in terms of vasogenic edema was significant ([Figure 1](#)); So the ethanol group showed the most damage compared to the negative control group ($p < 0.0001$), while probiotic consumption reduced this damage compared to the ethanol group ($p < 0.01$). Hydrostatic edema, which occurred due to the inflammation of nerve tissue and the blockage of the flow of cerebrospinal fluid in the cerebral ventricles, was visible as edema in the periphery of the cerebral ventricles ([Figure 1](#)).

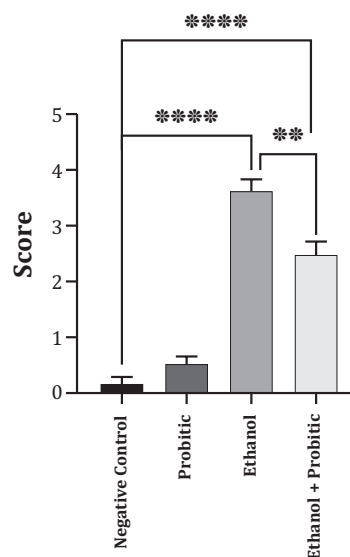


Chart 1) Comparison between experimental groups in terms of vasogenic with each other. The ethanol group showed the highest damage compared to the negative control group ($P < 0.0001$), probiotic consumption did not reduce this difference but reduced this damage compared to the ethanol group ($P < 0.01$). Score shows the amount of waste observed in each sample.

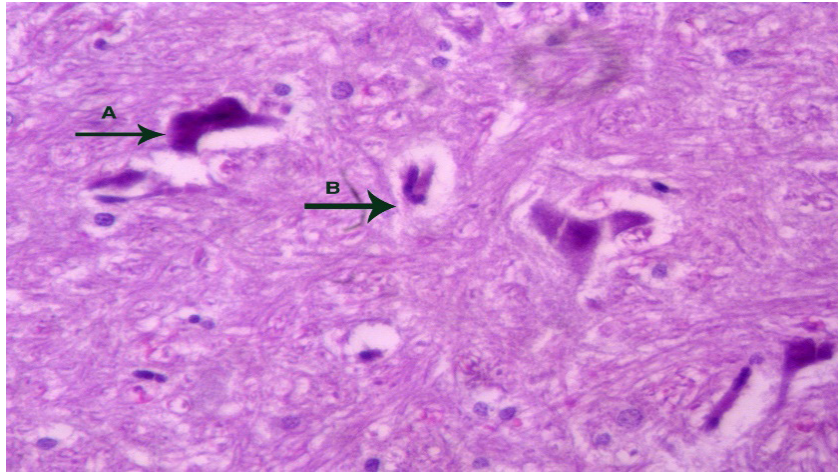


Figure 1) Brain tissue of the healthy control group in which the cells of the nerve tissue have a healthy pattern.

Also, the statistical comparison showed a significant difference between the ethanol group and the negative control group in terms of this injury ($p < 0.0001$). Probiotic was able to reduce the significant difference in the damage caused by ethanol with the negative control group ($p < 0.0001$). The results of this statistical comparison are shown in [chart 2](#). Central chromatolysis in brain neurons was visible in the form of cell swelling, moving the nucleus to the cell periphery, and scattering of Nissl bodies ([Figure 1](#)). Neuronal ischemic damage was caused by

blood supply disruption and caused a significant difference in this respect between the ethanol group and the negative control group ($p < 0.0001$), although the use of probiotics along with ethanol could not compensate for this damage compared to the negative control group. But it caused a significant decrease in this regard compared to the ethanol group ($p < 0.01$) ([Chart 3](#)).

In these pathological changes, the neuronal cells were shriveled in a triangular shape with pyknotic nuclei that lost their central polarity in the cell cytoplasm (Figures 1 and 2).

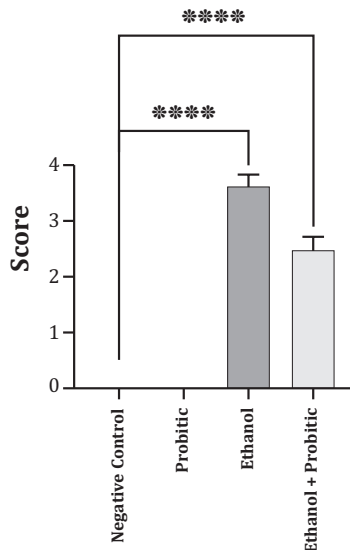


Chart 2)- Statistical comparison of hydrostatic edema between experimental groups. The ethanol group showed a significant difference in terms of this damage compared to the negative control group ($P < 0.0001$). Probiotics were able to reduce this significant difference in ethanol-induced damage with some negative control group ($P < 0.001$). Score shows the amount of waste observed in each sample.

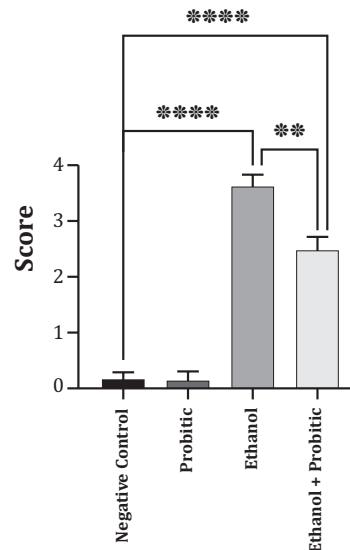


Chart 3) Comparison of cellular ischemia between different experimental groups. Ethanol use caused a significant difference in terms of this damage between the ethanol and negative control groups ($P < 0.0001$). But ethanol group had a significant decrease in this regard ($P < 0.01$). The score indicates the amount of waste observed in each sample.

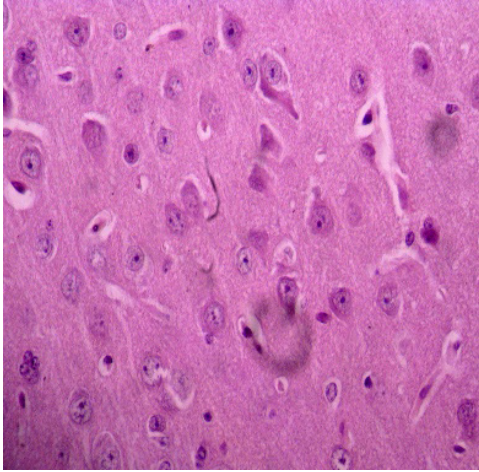


Figure 2) Ischemic cells undergo necrosis. Vasogenic edema is evident and indicated by the arrow (magnification 40%). Severe hydrostatic swelling is visible at the margins of the brain ventricles (magnification 20%).

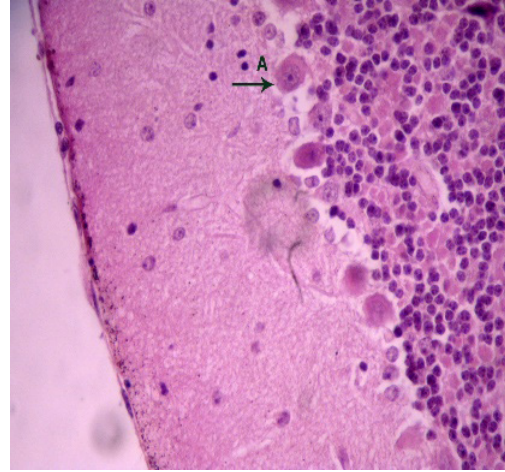


Figure 3) In the ethanol-probiotic group, the changes decreased by about 20% compared to the ethanol group

Following the spread of nerve tissue damage, the accumulation of glial cells was another pathological finding that indicated the extreme damage of nerve tissue under the influence of pure ethanol (Figure 3). In the group receiving ethanol along with probiotics, the changes were reduced by 15-25% compared to the group receiving pure ethanol, and the healthy groups and only probiotics had a healthy tissue pattern (Figure 4).

Main Comparison To The Similar Studies

The healing effects of the probiotic on brain tissue are likely due to its ability to protect against ethanol-induced cellular damage and oxidative stress [13]. The difference between the ethanol and probiotic-ethanol groups may be due to the changes that ethanol has made in the brain tissue, especially around the lateral ventricles. Ethanol has led to cell damage by increasing intracranial pressure and reducing blood flow to hypoxia-sensitive nerve cells. Ischemic neuron damage is caused by blood flow disorder. The formation of

significant amounts of brain acetaldehyde in vivo after ethanol consumption and its mechanism is not clearly defined, although catalase is a promising candidate [14]. Dendritic and synaptic changes have been documented in alcoholics, which receptor and transmitter changes, may explain the functional changes and cognitive deficits that result from more strong structural changes [15]. Based on the review of valid databases, this is probably the first study that investigated the effect of probiotics on the above tissue parameters in the acute ethanol administration model and based on the authors' review, there was no similar research to compare the results. But it is possible to analyze the effect of probiotics on the side effects of ethanol that indirectly lead to tissue changes in the brain. ... [16]. Probiotics reduce oxidative stress in alcohol-fed rodents. There is a possibility that this may be due in part to reduced CYP2E1 expression, another study showed that this finding may be the result of the healing of intestinal dysbiosis caused by alcohol (and oxidative stress), as it has been shown the case for probiotics and LactobacillusGG [17]. ... [18-24].

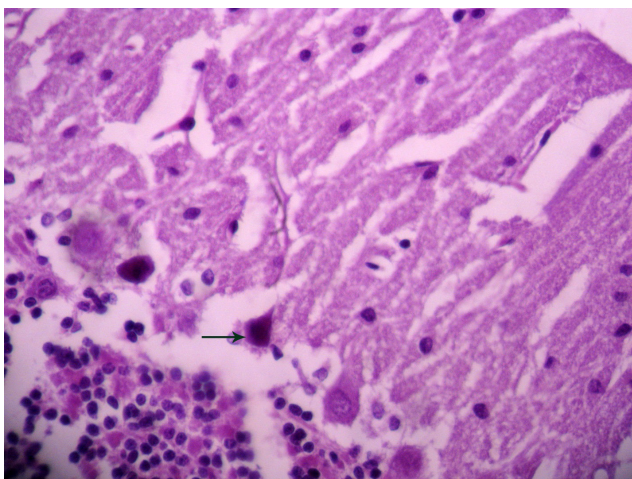


Figure 4) Microscopic view of brain tissue of ethanol-probiotic group. Hematoxylin/eosin staining and 40% magnification.

Suggestions

It is suggested to investigate the effect of nutritional supplements of other valuable probiotic strains on brain damage caused by ethanol. Also, the effect of the probiotic and prebiotic combination on brain poisoning caused by ethanol and other models of brain poisoning are studied.

Limitations

The limitations of the current research were mainly related to the unavailability of the studied probiotics. Also, due to the time limitation in the use of laboratory facilities, only the model of acute poisoning caused by ethanol was investigated.

Conclusions

Acute ethanol injection can cause visible pathological changes in the brain tissue, including vasogenic edema with strong expansion of the Virchow-Robin space, hydrostatic edema caused by (swelling or inflammation?) of nerve tissue, and (obstruction or blockage?) of cerebrospinal fluid flow in cerebral ventricles, central chromatolysis and ischemic neuronal damage. It follows disruption in blood supply and the accumulation of glial cells. A probiotic supplement can compensate for the tissue damage caused by ethanol in cortical and subcortical areas adjacent to cerebral ventricles. It appears that probiotics can exert their preventive pathways against alcohol toxicity through biochemical and microflora changes that improve brain tissue.

Clinical & Practical Tips in Police Medicine

The use of ethanol causes damage to the white and gray matter of the brain and it is necessary to apply controls against its abuse. The consumption of probiotic food supplements in people under observation or control who suffered from ethanol abuse for any reason can have a compensatory and reducing effect on the damage of white and gray matter in the brain caused by it.

Acknowledgment

The researchers of this study thank TAKGENE Bio Company for providing probiotics in this research.

Conflict of Interest

The authors of the article state that there is no conflict of interest.

Funding Sources

This study was supported as a doctoral thesis by Arak, Iran Islamic Azad University.



نشریه طب انتظامی

دسترسی آزاد

مقاله اصیل

اثر مصرف مکمل غذایی پروبیوتیک بر آسیب ماده سفید و خاکستری مغز ناشی از اتانول در موش‌های صحرایی نر نژاد ویستار

حدیث سلیمانی^۱ PhD Candidate، علی‌اکبر ملکی‌راد^۲ PhD، حمیدرضا مهاجرانی^{۳*} PhD، پروانه جعفری^۱ PhD، ندا اکبری^۱ PhD

^۱ گروه زیست‌شناسی، دانشکده علوم پایه، واحد اراک، دانشگاه آزاد اسلامی، اراک، ایران.
^۲ گروه زیست‌شناسی و روان‌شناسی، دانشکده علوم پایه، دانشگاه پیام نور، تهران، ایران.
^۳ گروه سم‌شناسی و بیماری‌ها، انستیتوی علوم دارویی (TIPS)، تهران، ایران.
^۴ مرکز تحقیقات علوم اعصاب کاربردی، دانشگاه آزاد اسلامی، اراک، ایران.

چکیده

اهداف: اتانول یک پیش‌اکسیدان قوی است که باعث استرس و آسیب اکسیداتیو سلولی می‌شود و دارای اثر مختل‌کننده توانایی‌های شناختی است که می‌تواند ناشی از آسیب بافتی باشد. در این مطالعه، اثرات بافتی اتانول به تنهایی و همراه با مصرف پروبیوتیک بر بخش‌هایی از ماده خاکستری و سفید مغز که در مجاورت بطن‌های جانبی قرار دارند، مورد بررسی قرار گرفت.

مواد و روش‌ها: این مطالعه تجربی و به‌مورد-شاهدی در آزمایشگاه تحقیقات فیزیولوژی دانشگاه آزاد اسلامی اراک انجام شد. ۳۲ موش صحرایی نر نژاد ویستار بزرگسال (۱۲ هفته) با وزن متوسط ۲۵۰-۳۰۰ گرم، به صورت تصادفی به چهار گروه هشت‌تایی تقسیم شدند: (I) گروه کنترل منفی: موش‌ها فقط با یک میلی‌لیتر بافر فسفات گاوآژ شدند، (II) گروه پروبیوتیک: توسط ۹ cfu/ml ۱۰ لاکتوباسیلوس کازئی به مدت دو ماه گاوآژ شدند، (III) گروه دریافت‌کننده اتانول: اتانول با غلظت دو گرم در کیلوگرم، روزانه ۳۰ دقیقه به روش داخل صفاقی تزریق شد، (IV): گروه پروبیوتیک-اتانول: در ابتدا پروبیوتیک ۹ cfu/ml ۱۰ لاکتوباسیلوس کازئی به مدت دو ماه گاوآژ شد و تزریق اتانول با غلظت دو گرم در کیلوگرم در پنج روز آخر دوره، هم‌زمان انجام شد. مطالعه هیستوپاتولوژیک و تجزیه و تحلیل آن با استفاده از تکنیک رنگ‌آمیزی H&E پس از قربانی شدن موش‌ها انجام شد. جهت تحلیل داده‌ها و ترسیم نمودارها از نرم‌افزار Prism-GraphPad ۹ استفاده شد. مقایسه گروه‌ها با آزمون آماری آنالیزواریانس یک طرفه انجام شد و از پس‌آزمون توکی (Tukey test) جهت تعیین تفاوت بین هر یک از گروه‌ها با یکدیگر نیز استفاده شد.

یافته‌ها: مطالعه میکروسکوپی تغییرات پاتولوژیک قابل مشاهده در گروه اتانول را نشان داد ($p < 0.01$). این گروه بیشترین آسیب ناشی از ادم وازوژنیک همراه با کشش فضای ویرشو-رابین، ادم هیپروستاتیک، کروماتولیز مرکزی، آسیب ایسکمیک نورونی و تجمع سلول‌های گلیالی را در مقایسه با گروه کنترل منفی نشان داد ($p < 0.0001$). در گروه اتانول-پروبیوتیک، آسیب‌های بافتی، ۱۵ الی ۲۵ درصد نسبت به گروه اتانول کاهش داشت ($p < 0.01$). گروه‌های سالم و تنها دریافت‌کننده ماده پروبیوتیک از یک الگوی سالم بافتی برخوردار بودند.

نتیجه‌گیری: مکمل پروبیوتیک آسیب بافتی ناشی از اتانول در نواحی قشری و نیز زیرقشری مجاور بطن‌های مغزی را جبران می‌کند.

کلیدواژه‌ها: اتانول، مغز، پاتولوژی، پروبیوتیک، ماده سفید مغز

تاریخچه مقاله:

دریافت: ۱۴۰۰/۱۱/۰۴
 پذیرش: ۱۴۰۱/۰۳/۱۶
 انتشار: ۱۴۰۱/۰۵/۰۱

نویسنده مسئول*:

آدرس پستی: اراک، خیابان دانشگاه، مجتمع قائم مقام
 فراهانی.
 تلفن: ۰۸۶۳۲۷۹۳۰۷۲
 پست الکترونیکی:
hr-mohajerani@iau-arak.ac.ir

نحوه استناد به مقاله:

Soleimani H, Maleki Rad AA, Mohajerani H, Jafari P, Akbari N. *The Effect of Probiotic Dietary Supplementation on Ethanol-Induced White and Grey Matter Damage to the Brain in Male Wistar Rats.* J Police Med. 2022;11(1):e23.

مقدمه

اتانول یک پیش‌اکسیدان بسیار قوی است که باعث آسیب اکسیداتیو سلولی می‌شود و بیشتر اثرات خطرناک آن به استالدهید نسبت داده می‌شود [۱]. متابولیسم و سم‌زدایی با یک سری واکنش‌های اکسیداسیون، با اکسیداسیون برگشت‌پذیر اتانول به استالدهید توسط الکل دهیدروژناز (ADH)، CYP2E1 و کاتالاز آغاز می‌شود. میزان متابولیسم اتانول در تعیین سمیت آن حیاتی است، زیرا متابولیت الکل استالدهید بسیار سمی است [۲]. الکل می‌تواند مسیرهای سیگنالینگ داخل‌سلولی را تحریک کند که باعث القای سیتوکین‌های پیش‌التهابی و در نهایت مرگ سلولی می‌شود. این تحریک ممکن است از طریق افزایش سطح اندوستاتین انجام شود. اتانول ممکن است از طریق کاهش بیان VEGF باعث آسیب معده شود [۳].

اعتیاد به الکل معمولاً یکی از پرچالش‌ترین مواردی است که پلیس راهور و سایر بخش‌های نیروی انتظامی با آن روبه‌رو هستند. بسیاری از رفتارهای مجرمانه در حین وضعیت مستی رخ می‌دهند [۴]. آسیب مغزی بر اثر مصرف الکل می‌تواند به طور مستقیم یا غیرمستقیم ناشی از عوارض مصرف الکل باشد. سوءتغذیه حاصل از مصرف الکل هم سبب می‌شود که حدود ۸۰ درصد الکلی‌ها دچار کمبود ویتامین B1 شوند. اتانول تأثیر مخربی در یادگیری و حافظه فضایی دارد که به ساختار بخش‌های مختلف مغز از جمله لوب گیجگاهی (هیپوکامپ)، آهیانه و پیشانی وابسته است. اتانول از نورونز هیپوکامپ و فعالیت عصبی در مغز جلوگیری می‌کند [۵].

شواهد موجود نشان می‌دهند که اتانول اثرات خود روی سیستم عصبی را با تأثیر مستقیم یا غیرمستقیم که روی سیستم‌های نوروترانسمیتری مختلف به ویژه استیل کولین، دوپامین، گابا، گلوتامات و به طور کلی نوروترانسمیترهای آمینواسیدی می‌گذارد، اعمال می‌نماید [۶]. تغییرهای نوروپاتیک در افراد تشخیص‌داده‌شده با زوال عقل الکلی، شامل آتروفی قشر مغز، از دست دادن نورون‌های قشر مغز و بزرگی بدن‌های جانبی است [۷]. به طور معمول، تخریب و دمی‌لینه‌شدن آکسون، احتمالاً به علت اثر نوروتوکسیک اتانول بر اعصاب است. همچنین مصرف الکل با افزایش خطر سکتۀ مغزی و خونریزی ساب‌آرآکنوئید همراه است [۸]. شواهد نشان می‌دهد که متابولیسم اتانول و سیگنالینگ سلولی ناشی از استالدهید در اختلال عملکرد سد روده ناشی از اتانول نقش دارند. ارتباط مجاری گوارشی با سیستم عصبی مرکزی از طریق محور مغز-روده عاملی برای توسعه و نگهداری اعصاب است. میکروبیوتای روده می‌تواند از طریق محور مغز-روده موجب بهبود اختلالات عصبی مانند اوتیسم، پارکینسون و آلزایمر شوند [۹].

پروبیوتیک‌ها میکروارگانیسم‌های زنده‌ای هستند که وقتی به مقدار کافی تجویز شوند، برای میزبان مفید

هستند. پروبیوتیک‌ها از تعدادی از اثرات مضر تحلیل رفتن سیستم عصبی نظیر کاهش سطح نوروترانسمیتر، التهاب‌های مزمن، استرس اکسیداتیو و مرگ برنامه‌ریزی‌شده سلول جلوگیری می‌کنند [۱۰]. یافته‌های تحقیقی در زمینه اثر مکمل پروبیوتیک به صورت گاوژ بر اختلال یادگیری و حافظه در حیوانات دریافت‌کننده اتانول بیانگر این بود که علیرغم اثر پروبیوتیک بر بهبود حافظه در آزمایشات رفتاری، تجویز آن اثری بر فعالیت سیناپسی ندارد [۱۱]. نتایج حاصل از مطالعه‌ای در زمینه اثر مصرف پروبیوتیک بر اختلالات روانی افسردگی و اضطراب نشان می‌دهد که رابطه معناداری هرچند ضعیف بین مصرف پروبیوتیک با بهبود افسردگی و اضطراب وجود دارد. با وجود معناداری قدرت پیش‌بینی‌کنندگی بر اساس مصرف پروبیوتیک‌ها برای کاهش افسردگی، این موضوع در مورد اضطراب صدق نکرد و این رابطه از نظر آماری معنادار نبوده و نتیجه‌گیری شده است که مصرف پروبیوتیک‌ها احتمالاً دارای اثرات مفید در ارتباط با افسردگی و اضطراب است. هرچند در مورد اثرات پروبیوتیک‌ها در پیشگیری و درمان بیماری‌های مختلف عمومی از جمله بیماری‌های گوارشی، پژوهش‌ها و کارآزمایی‌های بالینی بسیاری انجام شده است، ولی تنها مطالعات معدودی اثرات آنها را بر بیماری‌های روان‌شناختی مورد بررسی قرار داده‌اند. این مطالعات در مورد اثر پروبیوتیک‌ها بر مغز هنوز در ابتدای راه هستند و برای تعیین کارایی، غلظت مؤثر، مدت‌زمان لازم برای اثرگذاری بافتی سوبه‌های مختلف پروبیوتیک‌ها، نیاز به مطالعات بیشتری است [۱۲]. تاکنون، مطالعه‌ای که اثرات بافتی مصرف پروبیوتیک را در مدل مسمومیت مغزی با اتانول، مورد بررسی قرار داده باشد، صورت نگرفته است. از این‌رو مطالعه حاضر جهت بررسی اثر سوبه‌ای پروبیوتیک‌ها به عنوان مکمل غذایی، که مؤثر بودن آن بر بهبود فعالیت‌های عصبی در مطالعات گذشته نشان داده شده است [۱۰]، برآسیب بافتی ناشی از اتانول در ماده سفید و خاکستری مغز موش‌های صحرایی نر، طراحی شد.

مواد و روش‌ها

این مطالعه تجربی و مورد-شاهدی در آزمایشگاه تحقیقات فیزیولوژی دانشگاه آزاد اسلامی اراک انجام شد. در این مطالعه، از ۳۲ موش صحرایی نر نژاد ویستار بزرگسال (۱۲ هفته) با وزن متوسط ۲۵۰-۳۰۰ گرم استفاده شد. برآورد حجم نمونه بر اساس فرمول تعیین تعداد نمونه در مطالعات تجربی از نوع مورد-شاهدی انجام گرفت. موش‌ها در دمای ۲۲±۲ درجه سانتی‌گراد نگهداری شدند و حدود ۴۵ درصد رطوبت و روشنایی/تاریکی ۱۲-۱۲ (ساعت) حفظ شد و دسترسی به آب و مواد غذایی استاندارد محدود نشد. ابزار مورد استفاده در این تحقیق، ست بافت‌شناسی و رنگ‌آمیزی بافتی بود. پروبیوتیک‌های مورد استفاده در این مطالعه توسط یک شرکت زیست‌فناور (Takgene-

شده بودند، بر روی دستگاه HOT PLATE قرار داده شدند تا ظرف‌ها گرم شوند و با نمونه هم دما شوند. سپس با استفاده از دستگاه DISPENSER پارافین درون ظرف‌های فلزی ریخته شد. درب کاست‌ها باز شد و نمونه را با کمک پنس درون ظرف حاوی پارافین گذاشتیم و درب آنها بسته شد. بدین ترتیب بلوک‌ها تهیه شدند و آماده برش‌گیری شدند. برش‌گیری از ناحیه بافت‌های مغزی حاوی ماده سیاه و سفید مغزی اطراف بطن‌های جانبی طبق اطلس پاکسینوس و واتسون صورت گرفت. نمونه با استفاده از دستگاه میکروتوم برش‌گیری شدند. پس از تهیه برش اصلی، آن را درون حمام آب گرم گذاشتیم و با استفاده از لام از سطح آب برداشته شدند. سپس لام حاوی برش نمونه مورد نظر، درون سبده مخصوص رنگ‌آمیزی قرار داده شد. در مرحله بعد، ابتدا لام‌ها درون فور ۱۰۰ درجه به مدت ۱۵ تا ۲۰ دقیقه گذاشتیم تا پارافین اضافی آن ذوب شود و از نمونه خارج شود. در مرحله بعد، نمونه‌ها را درون گزیلول گذاشتیم تا پارافین اضافی به طور کامل از نمونه‌ها خارج شود (مرحله پارافین‌زدایی). سپس نمونه‌ها خشک شدند و درون الکل ۷۰ درصد به مدت شش دقیقه قرار داده شدند. در مرحله بعد، شستشو با آب مقطر انجام شد، سپس در رنگ همتوکسیلین به مدت ۶ دقیقه قرار داده شدند. سپس شستشو انجام شد و در مرحله بعد، به مدت ۶ دقیقه در رنگ آئوزین قرار داده شد. سپس شستشو انجام شد و بعد در الکل ۷۰ درصد و سپس الکل ۹۰ درصد گذاشته شد و بدین ترتیب لام‌ها تهیه شدند و تصویربرداری‌های میکروسکوپی با میکروسکوپ نوری (-Japan Olympus BH2) انجام و نشانگرهای آسیب‌شناسی در زیر میکروسکوپ نوری مشاهده شد.

ملاحظات اخلاقی: انجام کلیه پروتکل‌های آزمایشی، نگهداری و مراقبت از حیوانات آزمایشی مطابق با دستورالعمل‌های ملی بهداشت برای استفاده انسانی از حیوانات آزمایشگاهی بود و توسط کمیته اخلاق پزشکی دانشگاه آزاد اراک با کد 1399.009.IR.IAU.ARAK.REC تأیید شد.

تجزیه و تحلیل آماری داده‌ها: تجزیه و تحلیل نتایج، براساس تغییرات کیفی صورت‌گرفته در بافت‌های مغزی و مقایسه برش‌های بافتی گروه‌های آزمایشی از نظر پارامترهای ایسکمی سلولی، خیز وازوژنیک و خیز هیدرواستاتیک، انجام شد و لام‌های میکروسکوپی تیپیک از این نظر به صورت کیفی مقایسه شدند. برای مقایسه برش‌های بافتی از نظر میزان و نوع ضایعات، روش امتیازبندی (Scoring) با لحاظ کردن صفر (بدون آسیب) تا چهار (حداکثر آسیب) و محاسبه میانگین آسیب در هر گروه، مورد استفاده قرار گرفت. جهت تحلیل داده‌ها و ترسیم نمودارها از نرم‌افزار Prism-GraphPad 9 استفاده شد. مقایسه گروه‌ها با آزمون آماری آنالیزواریانس یک‌طرفه انجام شد. همچنین از پس‌آزمون توکی

(zist) تهیه شدند که به‌طور تضمین‌شده حاوی حداقل $10^9 \times 1 \text{ cfu/ml}$ لاکتوباسیلوس کازئی بودند. نمونه‌ها به صورت تصادفی به چهار گروه هشت‌تایی تقسیم شدند.

(I) گروه کنترل منفی (-CTRL): موش‌ها فقط با یک میلی‌لیتر بافر فسفات به مدت دو ماه گاوآژ شدند.

(II) گروه پروبیوتیک: لاکتوباسیلوس کازئی با غلظت 10^9 cfu/ml به مدت دو ماه گاوآژ شد.

(III) گروه دریافت‌کننده اتانول: یک میلی‌لیتر بافر فسفات به مدت دو ماه گاوآژ شده و اتانول (۲ گرم در کیلوگرم) در پنج روز آخر دوره، هر روز به صورت داخل صفاقی تزریق شد.

(VI) گروه پروبیوتیک-اتانول: در ابتدا لاکتوباسیلوس کازئی با غلظت 10^9 cfu/ml به مدت دو ماه گاوآژ شد و تزریق اتانول در پنج روز آخر دوره گاوآژ پروبیوتیک به‌طور هم‌زمان انجام شد.

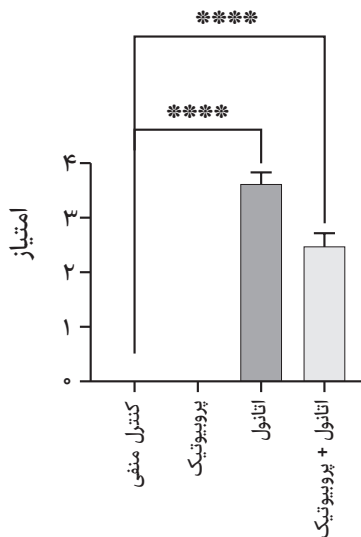
بنابراین تمامی گروه‌ها در تمام روزهای طول یک دوره دوماه هم‌زمان باهم (ساعت هشت صبح هر روز) مورد مداخله قرار گرفتند، به طوری که گروه (I) و (III) بافرفسفات و گروه‌های (II) و (IV) پروبیوتیک دریافت کردند. علاوه بر این، در گروه‌های (III) و (IV) اتانول در پنج روز آخر این دوره، هر روز در همان روز تزریق شد. در تمامی گروه‌ها ساعت ۲۰ آخرین روز مداخله، حیوانات بیهوش و قربانی شدند و تحت مطالعه هیستوپاتولوژیک قرار گرفتند.

برای انجام مطالعات بافت‌شناسی در نواحی مورد نظر، پس از اینکه نیمی از حیوانات هر گروه با مخلوطی از کتامین هیدروکلراید (۵۰ میلی‌گرم/کیلوگرم) و زایلازین (۵ میلی‌گرم/کیلوگرم) بیهوش شدند، پرفیوژن قلبی انجام شد. پس از اتمام پرفیوژن، مغز با دقت از جمجمه خارج شد و پس از خارج نمودن مغز درون ظرف‌های حاوی فرمالین ۱۰ درصد قرار داده شد تا نمونه فیکس شود. سپس نمونه برش داده شد و برش تهیه‌شده داخل کاست یا بسکت قرار داده شد و درب آن بسته و داخل سبده مخصوص دستگاه PROCESSOR گذاشته شد. زمان طوری تنظیم شد که ۱۸ ساعت داخل دستگاه باشد تا مراحل فیکس شدن نمونه، آبگیری و شفاف‌سازی صورت گیرد. این دستگاه شامل ۱۲ عدد ظرف بود، دو عدد فرمالین، شش عدد الکل ۵۰ تا ۱۰۰ و دو ظرف گزیلول و در آخر دو ظرف حاوی پارافین ۶۰ درجه بود (زیرا پارافین در دمای بالای ۶۵ درجه باعث سفت شدن نمونه می‌شود و در دمای پایین‌تر از ۶۰ درجه مذاب نیست).

نمونه‌ها پس از اتمام کار دستگاه PROCESSOR از دستگاه خارج شدند و مراحل بلوک‌گیری شروع شد. در ابتدا ظرف‌هایی که برای ریختن پارافین در نظر گرفته

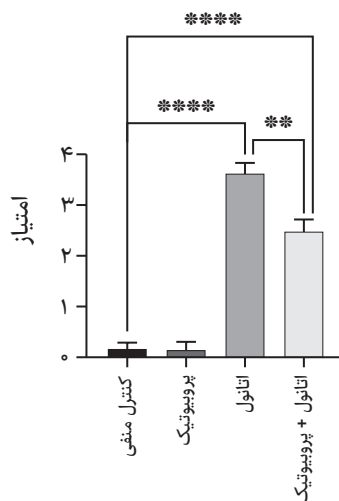
۱۰ اثر مصرف مکمل غذایی پروبیوتیک بر آسیب ماده سفید و خاکستری مغز ناشی از اتانول در موش‌های صحرایی نر نژاد ویستار

مغزی رخ داد، به صورت ادم در حاشیه بطن‌های مغزی قابل مشاهده بود (شکل ۱). همچنین مقایسه آماری، تفاوت معنادار گروه اتانول در مقایسه با گروه کنترل منفی از نظر این آسیب را نشان داد ($p < 0/0001$). پروبیوتیک توانست تفاوت معنادار آسیب ناشی از اتانول را با گروه کنترل منفی، تا حدودی کاهش دهد ($p < 0/0001$). نتایج این مقایسه آماری در نمودار ۲ نشان داده شده است. کروماتولیز مرکزی در نوروئیدهای مغزی به شکل تورم سلولی، جابه‌جایی هسته به حاشیه سلول و پراکنده شدن اجسام نیسل قابل رویت بود (شکل ۱).



نمودار ۲) مقایسه آماری میزان ادم هیدروستاتیک بین گروه‌های آزمایشی

آسیب ایسکمیک نوروئید به دنبال اختلال در خونرسانی ایجاد گشت و موجب تفاوت معناداری از این نظر بین گروه اتانول و کنترل منفی شد ($p < 0/0001$), هرچند مصرف پروبیوتیک همراه اتانول، این آسیب را در مقایسه با گروه کنترل منفی نتوانست جبران کند، ولی در مقایسه با گروه اتانول به تنهایی باعث کاهش معناداری از این نظر شد ($p < 0/01$) (نمودار ۳). در این تغییرات پاتولوژیک،

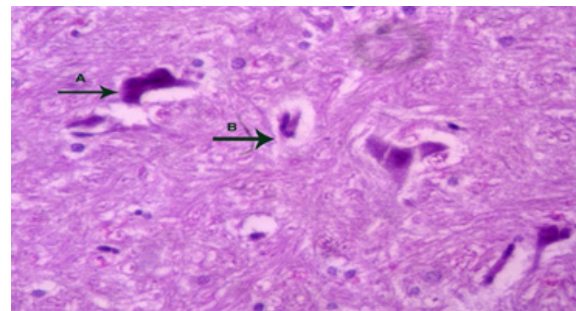


نمودار ۳) مقایسه ایسکمی سلولی بین گروه‌های مختلف آزمایشی

(Tukey test) جهت تعیین تفاوت بین هر یک از گروه‌ها با یکدیگر استفاده گردید. مقدار $p < 0/05$ به عنوان ملاک سطح معناداری تفاوت بین گروه‌ها در نظر گرفته شد.

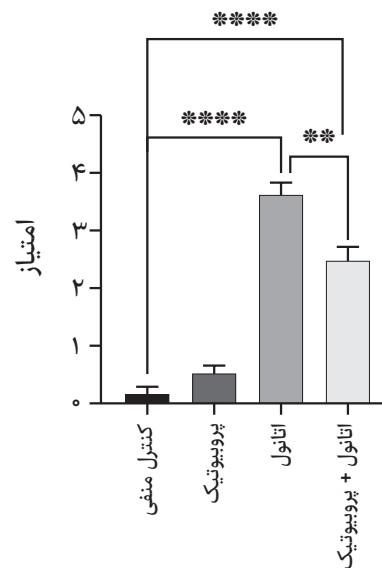
یافته‌ها

بررسی‌های ریزبینی در گروه دریافت‌کننده اتانول خالص تغییرات متعدد پاتولوژیک را نشان داد. ادم وازوژنیک که با اتساع شدید فضای ویرشورابین مطابق شکل ۱ قابل رویت بود، این تغییر پاتولوژیک به واسطه اثرات اتانول در سد خونی/مغزی صورت گرفت و با ایجاد افزایش فشار داخل مغزی و کاهش خونرسانی به سلول‌های بسیار حساس نوروئید به کمبود اکسیژن منجر به ایجاد تغییرات آسیب سلولی گردید.



شکل ۱) بافت مغزی گروه کنترل سالم که در آن سلول‌های بافت عصبی الگوی سالم دارند. رنگ‌آمیزی هماتوکسیلین / اتوزین و بزرگنمایی ۴۰٪

تفاوت بین گروه‌های آزمایشی از نظر ادم وازوژنیک با هم‌دیگر معنادار بود (نمودار ۱); به طوری که گروه اتانول بیشترین آسیب را در مقایسه با گروه کنترل منفی نشان داد ($p < 0/0001$), درحالی که مصرف پروبیوتیک باعث کاهش این آسیب البته در مقایسه با گروه اتانول شد ($p < 0/01$). ادم هیدروستاتیک که به واسطه تورم بافت عصبی و انسداد مسیر جریان مایع مغزی-نخاعی در بطن‌های



نمودار ۱) مقایسه بین گروه‌های آزمایشی از نظر ادم وازوژنیک با یکدیگر

ویستار بود. نتایج این مطالعه نشان داد که اتانول باعث آسیب‌های نکروتیک عصبی و نیز ایجاد خیز در فضای بین سلولی و همچنین سلول‌های گلیال شد. داده‌های حاضر نشان داد که استفاده از پروبیوتیک‌ها به‌طور قابل توجهی توانست، آسیب بافتی مغز را کاهش دهد.

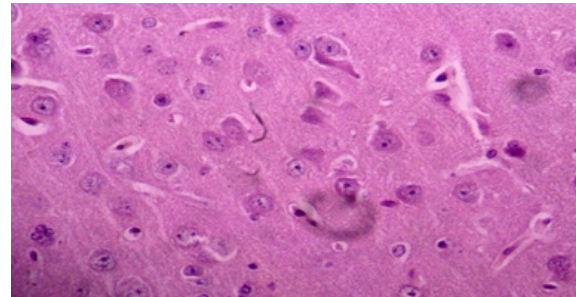
اثرات بهبودی پروبیوتیک بر روی بافت مغز احتمالاً به دلیل توانایی آن در محافظت در برابر آسیب سلولی و استرس اکسیداتیو ناشی از اتانول است. اتانول بر بسیاری از سیستم‌های انتقال‌دهنده عصبی تأثیر می‌گذارد، گیرنده‌های گلوتامات تحریکی را مهار می‌کند و گیرنده‌های بازدارنده گاما آمینوبوتیریک اسید (GABA) را تسهیل می‌کند [۱۳]. تفاوت بین گروه‌های اتانول و پروبیوتیک- اتانول، ممکن است به دلیل تغییراتی باشد که اتانول در بافت مغز به ویژه در اطراف بطن‌های جانبی ایجاد کرده است. با توجه به این تغییرات در مغز، واکنش به پروبیوتیک‌ها تغییرات پاتولوژیکی که احتمالاً توسط اتانول به دلیل تأثیر آن بر سد خون/مغز ایجاد شده را کاهش داده است. اتانول با افزایش فشار داخل مغزی و کاهش جریان خون به سلول‌های عصبی حساس به هیپوکسی، منجر به آسیب سلول شده است. آسیب نورون ایسکمیک به دلیل اختلال در جریان خون ایجاد می‌شود. تشکیل مقادیر قابل توجهی از استالددید مغز در داخل بدن پس از مصرف اتانول و مکانیزم آن به وضوح مشخص نشده است، اگرچه کاتالاز یک کاندیدای امیدوارکننده است [۱۴].

تغییرات دندریتیک و سیناپسی در افراد الکلی ثبت شده است که همراه با تغییرات گیرنده و فرستنده، ممکن است تغییرات عملکردی و نقایص شناختی را که ناشی از تغییرات ساختاری شدیدتر است، توضیح دهد [۱۵]. بر اساس بررسی بانک‌های اطلاعاتی معتبر، احتمالاً این اولین مطالعه است که اثر پروبیوتیک بر پارامترهای بافتی فوق در مدل تجویز حاد اتانول، بررسی شده است و بر اساس بررسی نویسندگان هیچ تحقیق مشابهی برای مقایسه نتایج وجود نداشت. اما می‌توان تأثیر پروبیوتیک‌ها بر عوارض جانبی اتانول که به‌طور غیرمستقیم منجر به تغییرات بافتی در مغز شده را مورد تحلیل قرار داد.

پروبیوتیک‌ها از بسیاری از اثرات مضر پیری (و عوامل محیطی) مانند کاهش سطح انتقال‌دهنده عصبی، التهاب مزمن، استرس اکسیداتیو و آپوپتوز جلوگیری می‌کنند [۱۶]. پروبیوتیک‌ها استرس اکسیداتیو را در جوندگان تغذیه‌شده با الکل کاهش می‌دهند. یک احتمال این است که این اثرات ممکن است تا حدی به دلیل کاهش بیان CYP2E1 باشد، نتایج مطالعه دیگری نشان داد که این یافته ممکن است، نتیجه اصلاح دیس بیوز روده ناشی از الکل (و استرس اکسیداتیو) باشد، همان‌طور که برای پروبیوتیک‌ها و *LactobacillusGG* نشان داده شده است [۱۷].

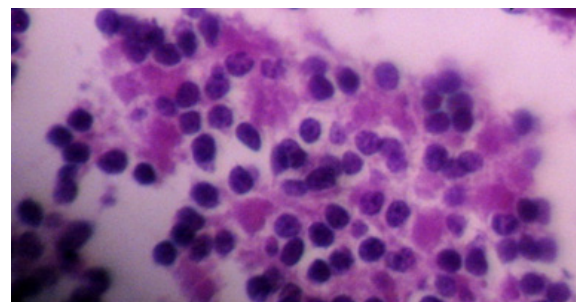
علاوه بر این اثرات پیشگیری‌کننده عمومی،

سلول‌های نورونی به حالت چروکیده مثلثی شکل با هسته پیکنوزه که پولاریته مرکزی خود را در سیتوپلاسم سلولی از دست دادند (شکل ۱ و ۲) قابل رویت بود.

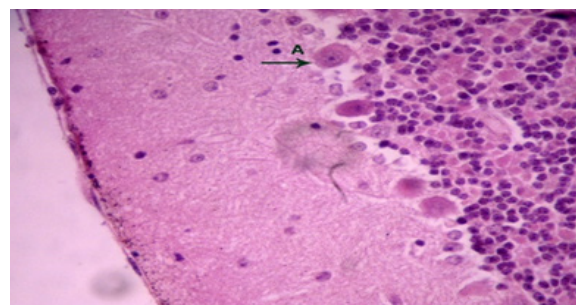


شکل ۲) سلول‌های ایسکمیک به نکرز می‌افتند. ادم وازوژنیک مشهود است و با پیکان (بزرگنمایی ۴۰٪) نشان داده شد. تورم شدید هیدرواستاتیک در حاشیه بطن‌های مغز قابل مشاهده است (بزرگنمایی ۲۰٪).

به دنبال گسترش آسیب بافت عصبی، تجمع سلول‌های گلیالی از دیگر یافته‌های پاتولوژیک بود که نشانگر آسیب شدید بافت عصبی تحت تأثیر اتانول خالص بود (شکل ۳). در گروه دریافت‌کننده اتانول به همراه پروبیوتیک، تغییرات در مقایسه با گروه دریافت‌کننده اتانول خالص حدود ۱۵ الی ۲۵ درصد کاهش یافت و گروه‌های سالم و تنها دریافت‌کننده ماده پروبیوتیک از یک الگوی سالم بافتی برخوردار بودند (شکل ۴).



شکل ۳) در گروه اتانول-پروبیوتیک، تغییرات حدود ۲۰٪ نسبت به گروه اتانول کاهش یافت



شکل ۴) نمای میکروسکوپی از بافت مغز گروه اتانول-پروبیوتیک. رنگ‌آمیزی هماتوکسیلین/ئوزین و بزرگنمایی ۴۰٪

بحث

هدف از این مطالعه، تعیین اثر مصرف مکمل غذایی پروبیوتیک بر آسیب ایجادشده ناشی از اتانول در ماده سفید و خاکستری مغز موش‌های صحرایی نر نژاد

گیرنده‌های چسبندگی، مکانیسم‌های دیگر اثر ضد بیماری‌زایی پروبیوتیک‌ها هستند [۲۴]. پیشنهاد می‌شود اثر مصرف مکمل غذایی سویه‌های ارزشمند دیگر پروبیوتیک بر آسیب مغز ناشی از اتانول نیز بررسی شود. همچنین اثر مصرف ترکیب پروبیوتیک و پری‌بیوتیک بر مسمومیت مغزی ناشی از اتانول، مورد مطالعه قرار گیرد و مدل‌های دیگر مسمومیت مغزی مطالعه شود. محدودیت‌های تحقیق حاضر، عمدتاً مربوط به در دسترس نبودن پروبیوتیک‌های مورد مطالعه بود. همچنین به علت محدودیت زمانی در استفاده از امکانات آزمایشگاهی، تنها مدل مسمومیت حاد ناشی از اتانول مورد بررسی قرار گرفت.

نتیجه‌گیری

نتایج این مطالعه نشان داد که، اتانول تزریق شده حاد می‌تواند باعث تغییرات پاتولوژیک قابل مشاهده در بافت مغز شود که از جمله آنها ادم و اوزونیک همراه با اتساع شدید فضای ویرشورابین، ادم هیدروستاتیک ناشی از تورم بافت عصبی و انسداد مسیر جریان مایع مغزی-خاعی در بطن‌های مغزی، کروماتولیز مرکزی و آسیب ایسکمیک نورونی به دنبال اختلال در خونرسانی و تجمع سلول‌های گلیالی است. مکمل پروبیوتیک می‌تواند، آسیب بافتی ناشی از اتانول در نواحی قشری و نیز زیرقشری مجاور بطن‌های مغزی را جبران کند. به نظر می‌رسد که پروبیوتیک اثرات پیشگیرانه خود را در برابر سمیت الکل از طریق مسیرهای بیوشیمیایی و تغییرات میکرو فلور روده که منجر به بهبود بافت مغز می‌شود، اعمال می‌کند.

نکات بالینی و کاربردی در طب انتظامی: استعمال اتانول موجب آسیب ماده سفید و خاکستری مغز می‌شود و لازم است کنترل‌هایی در برابر سوء مصرف آن اعمال گردد. مصرف مکمل غذایی پروبیوتیک در افراد تحت نظر یا کنترل که به هر دلیل دچار سوء مصرف اتانول شده‌اند، می‌تواند اثر جبرانی و کاهنده‌ای بر آسیب ماده سفید و خاکستری ناشی از آن در مغز داشته باشد.

تشکر و قدردانی: محققان این تحقیق از شرکت تک‌ژن زیست به خاطر در اختیار قرار دادن پروبیوتیک در این تحقیق، تشکر می‌کنند.

تعارض منافع: بدین وسیله نویسندگان مقاله تصریح می‌نمایند که هیچ‌گونه تعارض منافی در قبال مطالعه حاضر وجود ندارد.

سهم نویسندگان: نویسنده اول، جمع‌آوری داده؛ نویسنده دوم، طراحی مطالعه؛ نویسنده سوم، ارائه ایده؛ نویسنده چهارم، تجزیه و تحلیل داده‌ها؛ نویسنده پنجم، طراحی مطالعه؛ همه نویسندگان در نگارش اولیه مقاله و بازنگری آن سهیم بوده و همه با تأیید نهایی مقاله حاضر، مسئولیت دقت و صحت مطالب مندرج در آن را می‌پذیرند.

پروبیوتیک‌ها می‌توانند الکل را توسط سلاح‌های متابولیکی سم‌زدایی کنند. به عنوان مثال، *Lactobacillus Rhamnosus GG* می‌تواند استالدهید را به استات متابولیزه کند. در نهایت، با کاهش باکتری‌های کامنسال تولیدکننده استالدهید و متابولیسم استالدهید، پروبیوتیک‌ها ممکن است سطح استالدهید روده بزرگ را کاهش دهند [۱۸]. الکل توسط مجموعه‌ای از واکنش‌های اکسیداسیون متابولیزه و سم‌زدایی می‌شود که با اکسیداسیون برگشت‌پذیر اتانول به استالدهید توسط الکل دهیدروژناز، CYP2E1 و کاتالاز آغاز می‌شود. همه این واکنش‌های متابولیکی ممکن است توسط پروبیوتیک‌ها تنظیم شوند [۱۹].

از طرف دیگر نشان داده شده که *Plantaricin A*، ساخته‌شده توسط *Lactobacillus plantarum* (PInA)، به عنوان فرمون پپتیدی با فعالیت ضد میکروبی، بیان ژن VEGFA را طی ۲۴ ساعت پس از خراشیدن افزایش داد. این مکانیسم احتمالی است که می‌تواند در مورد افزایش اثر ترمیم بافتی پروبیوتیک در نظر گرفت، اما هیچ اطمینانی وجود ندارد که این مکانیسم برای مدل اتانول حاد قابل تعمیم باشد [۲۰]. میکرو فلورای ساکن روده و باکتری‌های مواد غذایی، مخزن اصلی اندوتوکسین‌ها است. اساساً، اپیتلیوم روده به عنوان یک مانع مداوم برای جلوگیری از نفوذ عناصر مجرا عمل می‌کند، اما برخی از عوامل درون‌زا یا بیرون‌زا ممکن است عملکرد سد روده را تغییر دهند. این نشستی روده که با افزایش نفوذپذیری به چندین نشانگر یا کاهش مقاومت به ترانس‌سپیتیلیال ارزیابی می‌شود، هم در انسان و هم در حیوانات پس از مصرف الکل مشاهده شده است [۲۱].

از طرف دیگر، استالدهید ممکن است در روده بزرگ تولید شود، زیرا اتانول به راحتی از خون به لومن روده بزرگ منتقل می‌شود و برخی از گونه‌های باکتریایی میکرو فلورا می‌توانند اتانول را متابولیزه کنند [۲۲]. مصرف اتانول حاد و متوسط مانع اپیتیلیال را از طریق اکسیداسیون اتانول به استالدهید توسط میکرو فلور روده بزرگ و فعال شدن سلول‌های ماست سل تغییر می‌دهد. چنین تغییراتی که برای مدت طولانی‌تری باقی می‌مانند، می‌تواند منجر به عبور بیش از حد اندوتوکسین شود. نهایتاً این سموم می‌توانند با تحریک واکنش التهابی ناشی از شیفت دادن ماکروفاژهای مقیم مغز یا میکروگلیاها از حالت کنترل‌کننده التهاب (M2) به حالت التهابی (M1) و ترشح سیتوکاین‌های پیش‌التهابی از این سلول‌ها، باعث تخریب بافت مغزی شوند. پروبیوتیک می‌تواند اثر معکوسی را در قبال این سلول‌ها ایفا کند [۲۳].

آنتاگونیسم مستقیم ممکن است توسط عوامل ضد باکتری تولید شده و توسط ارگان‌های پروبیوتیک ترشح شود و بر روی باکتری‌های بیماری‌زای روده‌ای تکثیر شده ناشی از مصرف الکل، مؤثر است. رقابت برای دستیابی به مواد مغذی، تحریک ایمنی و رقابت برای

دانشگاه آزاد اسلامی اراک پشتیبانی شد.

منابع مالی: این مطالعه به عنوان رساله دکتری توسط

Reference:

- Airaodion AI, Ngwogu AC, Ekenjoku JA, Ngwogu KO. Hepatoprotective potency of ethanolic extract of *Garcinia kola* (Heckel) seed against acute ethanol-induced oxidative stress in Wistar rats. *Int Res J Gastroenterol Hepatol*. 2020;3(2):1-10. https://www.researchgate.net/publication/339051789_Hepatoprotective_Potency_of_Ethanolic_Extract_of_Garcinia_kola_Heckel_Seed_against_Acute_Ethanol-Induced_Oxidative_Stress_in_Wistar_Rats
- Savage P, Horlock C, Stott B, Stebbing J. Enhanced sensitivity of lymphoid cells to ethanol ADH acetaldehyde toxicity; Implications for GDEPT and adoptive T cell therapy. *CPPM*. 2018;16(2):118-23. <https://doi.org/10.2174/1875692116666180703151538>
- Wang R, Zeng X, Liu B, Yi R, Zhou X, Mu J, Zhao X. Prophylactic effect of *Lactobacillus plantarum* KSFY06 on HCl/ethanol-induced gastric injury in mice. *Food Funct*. 2020;11(3):2679-92. <https://pubs.rsc.org/en/content/articlelanding/2020/fo/c9fo02474c>
- Heidarzadeh F, Shahrabadi M, Rostami S, Pazoki M, Abbasi H, Hosseiniara SM, Hosseiniara S. Rapid and Accurate Diagnosis of Substance Abuse: A Narrative Review. *J Police Med*. 2022;11(1). <http://dx.doi.org/10.30505/11.1.7>
- Dukay B, Walter FR, Vigh JP, Barabási B, Hajdu P, Balassa T, Migh E, Kincses A, Hoyk Z, Szögi T, Borbély E. Neuroinflammatory processes are augmented in mice overexpressing human heat-shock protein B1 following ethanol-induced brain injury. *J Neuroinflammation*. 2021(1):1-24. <https://doi.org/10.1186/s12974-020-02070-2>
- Tizabi Y, Getachew B, Collins MA. Ethanol neurotoxicity. *Handbook Neurotox*. 2021:1-23.
- Dudek I, Hajduga D, Sienko C, Maani A, Sitarz E, Sitarz Met al. Alcohol-Induced Neuropathy in Chronic Alcoholism: Causes, Pathophysiology, Diagnosis, and Treatment Options. *Curr Pathobiol Rep*. 2020:87-97. <https://doi.org/10.1007/s40139-020-00214-w>
- Hammoud N, Jimenez-Shahed J. Chronic neurologic effects of alcohol. *Clin Liver Dis*. 2019;23(1):141-55. <https://doi.org/10.1016/j.cld.2018.09.010>
- Westfall S, Lomis N, Kahouli I, Dia SY, Singh SP, Prakash S. Microbiome, probiotics and neurodegenerative diseases: deciphering the gut brain axis. *Cell Mol Life Sci*. 2017;74(20):3769-87. <https://doi.org/10.1007/s00018-017-2550-9>
- Zavareh AH, Khani RH, Pakpour B, Soheili M, Salami M. Probiotic treatment differentially affects the behavioral and electrophysiological aspects in ethanol exposed animals. *Iran J Basic Med Sci*. 2020;23(6):776. <https://doi.org/10.22038/2Fijbms.2020.41685.9846>
- Hadidi-Zavareh AH, Hajikhani R, Pakpour B, Salami M. Effect of probiotic supplementation on behavioral and electrophysiological aspects of memory and learning in ethanol exposed animals. *KAUMS (FEYZ)*. 2020;24(1):1-9. [Persian]. http://feyz.kaums.ac.ir/browse.php?a_id=3909&sid=1&slc_lang=en
- Parhizgar N, Azadyekta M, Zabihi R. Effect of probiotic supplementation on depression and anxiety. *Complement Med J*. 2021;11(2):166-79. [Persian]. http://cmja.arakmu.ac.ir/browse.php?a_id=807&sid=1&slc_lang=en&html=1
- Warner DR, Warner JB, Hardesty JE, Song YL, King TN, Kang JX, Chen CY, Xie S, Yuan F, Prodhon MA, Ma X. Decreased ω -6: ω -3 PUFA ratio attenuates ethanol-induced alterations in intestinal homeostasis, microbiota, and liver injury. *J Lipid Res*. 2019;60(12):2034-49. <http://dx.doi.org/10.1194/jlr.RA119000200>
- Xu G, Li C, Parsiola AL, Li J, McCarter KD, Shi Ret al. Dose-dependent influences of ethanol on ischemic stroke: role of inflammation. *Front Cell Neurosci*. 2019;13:6. <https://doi.org/10.3389/fnncel.2019.00006>
- Abrahamo KP, Salinas AG, Lovinger DM. Alcohol and the brain: neuronal molecular targets, synapses, and circuits. *Neuron*. 2017;96(6):1223-38. <https://doi.org/10.1016/j.neuron.2017.10.032>
- El-Sayyad HI. Future impact of probiotic therapy of metabolic disorder. *J. Pharma. Rep*. 2017;2:133. <https://www.longdom.org/open-access/future-impact-of-probiotic-therapy-of-metabolic-disorder.pdf>
- Forsyth CB, Voigt RM, Keshavarzian A. Intestinal CYP2E1: A mediator of alcohol-induced gut leakiness. *Redox Biol*. 2014;3:40-6. <https://doi.org/10.1016/j.redox.2014.10.002>
- Li YT, Xu H, Ye JZ, Wu WR, Shi D, Fang DQ et al. Efficacy of *Lactobacillus rhamnosus* GG in treatment of acute pediatric diarrhea: A systematic review with meta-analysis. *World J gastroenterol*. 2019;25(33):4999. <https://doi.org/10.3748/wjg.v25.i33.4999>
- Tsai YS, Lin SW, Chen YL, Chen CC. Effect of probiotics *Lactobacillus paracasei* GKS6, *L. Plantarum* GKM3, and *L. rhamnosus* GKLC1 on alleviating alcohol-induced alcoholic liver disease in a mouse model. *Nutrition Res Pract*. 2020;14(4):299-308. <https://doi.org/10.4162/nrp.2020.14.4.299>
- Calasso M, Di Cagno R, De Angelis M, Campanella D, Minervini F, Gobbetti M. Effects of the peptide pheromone plantaricin A and cocultivation with *Lactobacillus sanfranciscensis* DPPMA174 on the exoproteome and the adhesion capacity of *Lactobacillus Plantarum* DC400. *Appl Environ Microbiol*. 2013;79(8):2657-69. <https://doi.org/10.1128/2FAEM.03625-12>

۱۴ اثر مصرف مکمل غذایی پروبیوتیک بر آسیب ماده سفید و خاکستری مغز ناشی از اتانول در موش‌های صحرایی نر نژاد ویستار

مجموعه مقالات کنفرانس ملی تغذیه و سلامت در سال ۱۴۰۱

21. Leclercq S, Stärkel P, Delzenne NM, de Timary P. The gut microbiota: a new target in the management of alcohol dependence? *Alcohol*. 2019;74:105-11. <https://doi.org/10.1016/j.alcohol.2018.03.005>
22. Lee E, Lee JE. Impact of drinking alcohol on gut microbiota: Recent perspectives on ethanol and alcoholic beverage. *Curr. Opin Food Sci*. 2021;37:91-7. <https://doi.org/10.1016/j.cofs.2020.10.001>
23. Abdelhamid M, Zhou C, Ohno K, Kuhara T, Taslima F, Abdullah M et al. Michikawa M. Probiotic *Bifidobacterium breve* Prevents Memory Impairment Through the Reduction of Both Amyloid- β Production and Microglia Activation in APP Knock-In Mouse. *J Alz Dis*. 2021;1-7. <https://doi.org/10.3233/jad-215025>
24. La Fata G, Weber P, Mohajeri MH. Probiotics and the gut immune system: indirect regulation. *Probiotics Antimicrob Proteins*. 2018;10(1):11-21. <https://doi.org/10.1007/s12602-017-9322-6>