



## ORIGINAL ARTICLE

## OPEN ACCESS

## Evaluation of Complications of Central Venous Catheterization into Subclavian Vein with Supraclavicular Approach in Critically Children Admitted to Pediatric Intensive Care Unit in A Referral Center in the South of Iran

Amir Saeed<sup>1 MD</sup>, Ashkan Panah<sup>2 MD</sup>, Hamid Mohammadi<sup>1\* MD</sup>, Alireza Zahabi Ardakani<sup>3 MD</sup>

<sup>1</sup> Department of Pediatrics, Namazi Hospital, Shiraz University of Medical Sciences, Shiraz, Iran.

<sup>2</sup> Department of Anesthesiology & Critical Care, Namazi Hospital, Shiraz University of Medical Sciences, Shiraz, Iran.

<sup>3</sup> Shiraz Medical School, Shiraz University of Medical Sciences, Shiraz, Iran.

### ABSTRACT

**AIMS:** The Central Venous Catheter, which is inserted into the femoral, jugular, and subclavian veins, is mostly used in intensive care units for multiple purposes (hemodynamic monitoring, medication administration, intravenous feeding, dialysis, etc.). In general, catheter placement, especially subclavian vein catheterization, has complications in critically ill children. This study aimed to evaluate the safety of using the supraclavicular method in subclavian vein catheterization in children hospitalized in ICU.

**MATERIALS AND METHODS:** This is a retrospective study on the pediatric patients whose ages were between one month to 18 years old; and who were admitted to the medical pediatric intensive care unit (PICU) of Namazi Hospital in Shiraz, Iran, from 2019 to 2020 (20 months) for whom a central venous catheter was placed in the subclavian vein through a supraclavicular approach. Then complications such as hemorrhage, arterial perforation, pneumothorax, and failure of this method were recorded and examined by reviewing special forms in the medical record.

**FINDINGS:** During 20 months, 282 patients were included in this study which 45.7% were girls and 54.3% were boys. The mean age of the samples was five years and one months with a standard deviation of 5.4 years and 95% of the patients were intubated. In 280 patients, catheterization (99.3%) was successful and in our study, the overall rate of subclavian vein catheterization was 0.7%. The only reported complication was pneumothorax and no other complication was observed.

**CONCLUSION:** Subclavian vein catheterization through the supraclavicular method can be a suitable method for central venous access in children, even in patients with mechanical ventilation show that in addition to the direct effect of childhood maltreatment on conduct disorder symptoms, moral apathy acts as a mediator, and the effects of childhood maltreatment and peer social rejection on conduct symptoms. The results of this study can be used in the design of preventive programs and early intervention in behavioral disorders.

**KEYWORDS:** [Intensive Care Units\(PICU\)](#); [Central Venous Catheterization](#); [Pediatric](#); [Subclavian Vein](#); [Hemorrhage](#); [Pneumothorax](#); [Jugular veins](#)

#### How to cite this article:

Saeed A, Panah A, Mohammadi H, Zahabi Ardakani A. *Evaluation of Complications of Central Venous Catheterization into Subclavian Vein with Supraclavicular Approach in Critically Children Admitted to Pediatric Intensive Care Unit in A Referral Center in the South of Iran.* J Police Med. 2022;11(1):e25.

#### \*Correspondence:

Address: Department of Pediatrics, Namazi Hospital, Namazi Square, Shiraz, Iran.  
Postal Code: 7193613311  
Tel: +987136474332  
Mail: [mohammadi219@gmail.com](mailto:mohammadi219@gmail.com)

#### Article History:

Received: 11/03/2022  
Accepted: 01/06/2022  
ePublished: 27/07/2022

## INTRODUCTION

Central venous catheter can be performed through various sites such as a femoral vein, internal jugular vein, and subclavian vein, but it seems choosing the best route depends on skill, clinical situation, and physician judgment. [1]. Subclavian vein catheterization is mostly used with infraclavicular approach. However, this approach is associated with complications such as perforation of the subclavian artery, pneumothorax, and Hemothorax [2, 3]. ... [4]. Because of the potentially life-threatening complications, physicians, especially anesthesiologists, had no interest in performing subclavian vein catheterization [5]. If we compare the supraclavicular approach with the infraclavicular approach, the presence of a specific location (landmark) and fully defined (clavisternomastoid angle), shorter skin-to-vein distance; A larger target area, a more direct path to the subclavian vein, less proximity of this method to the lung, and fewer complications of pleural or artery rupture are some of the advantages of the supraclavicular approach; in addition, there is less need to stopping resuscitation performing this method during cardiopulmonary resuscitation [6, 7]. Because of the small spots to place the probe (especially in children) during needle insertion, supraclavicular approach in children in ultrasound-guided subclavian vein placement is technically difficult; however, in recent years, many advantages of this method have been shown [8-10]. Although data from studies on adults suggest a lower risk and fewer complications from the subclavian region, there is less information about children [3]. Also, there are not many studies on

the complications of the supraclavicular approach in intubated patients treated with positive pressure ventilation, especially in children [11, 12].

## AIM(s)

Although ultrasound is a great advance in the placement of central catheters, and with ultrasound guidance, in the supraclavicular method, the rate of catheter failure and its complications are reduced, ultrasound is not always available in all ICUs or is not easily used in children. Therefore, the catheterization method based on landmarks can be used as a safe method by physicians even among children. Since we use this method at Namazi Hospital in Shiraz, Iran without the help of ultrasonography; we conducted this study to investigate the complications and success rate of this method, especially in intubated patients, and compare our results with other studies.

## RESEARCH TYPE

This is a retrospective observational study.

## RESEARCH SOCIETY, PLACE & TIME

This study was conducted from January 2019 to August 2020 in the pediatric intensive care unit (PICU) in Namazi Hospital, Shiraz, Iran, and patients less than 18 years old for whom central venous catheterization in the subclavian vein was performed with a supraclavicular approach because of various reasons (lack of suitable peripheral vessels, need for inotrope, etc.), were included in the study.

## METHOD

In this study, patients who were extubated

were given appropriate anesthesia and the skin was anesthetized with lidocaine, but patients who were intubated under mechanical ventilation, received sedation and painkillers, and lidocaine was used according to the level of consciousness and sensation. All procedures were performed in aseptic conditions with continuous cardiac monitoring and oxygen saturation. The size of the catheters was chosen according to the weight and size of the patients and the reason for their placement (hemodialysis or plasmapheresis). Catheters were operated through the skin using the Seldinger technique, after catheter placement, to confirm its position and detect its primary complications (hemothorax, pneumothorax); a chest radiograph was taken ([Figure 1](#)). During

and after the procedure, the injection site and the patient's condition were closely monitored for possible immediate complications (such as bleeding, and pneumothorax), and patients were also monitored daily for other late complications such as thrombosis, dysfunction, and infection. All of them were examined by a doctor and the ICU nurses recorded the complications in the symptom registration form in the patient's medical records. Insertion of central venous catheters was performed by a cardiac anesthesiologist (first author), and another colleague collected data by reviewing medical records and checklists filled by ICU physician and nurses regarding the complications of central venous catheter insertion.

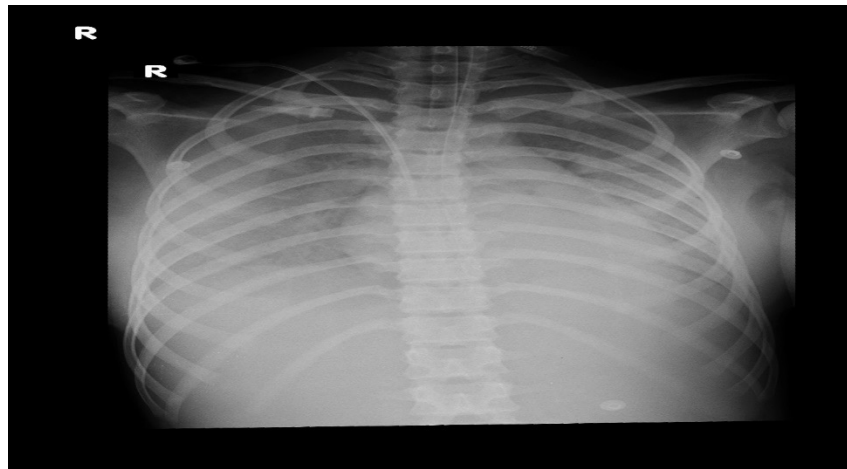


Figure 1) Chest photo after catheterization

### ETHICAL PERMISSIONS

This study was approved by the ethics committee of the university and registered with the approval ID IR.sums.med.rec.1398.255.

### FINDING by TEXT

During the 20 months of conducting this study, 282 patients were included in the study 153 of whom (54.3%) were girls and 129 patients (45.7%) were boys. The

average age of the patients in this study was five years and one month with a standard deviation of 5.4 years ([Chart 1](#)), the youngest of whom was one month old and the oldest was 18 years old.

The minimum weight of the studied samples was 2400 grams and their maximum weight was 124 kg. Out of the total number of patients, 14 people were extubated and 268 (95%) were intubated under mechanical ventilation. In 275

patients (97%), the lumen was placed on the right side (versus 7 patients). In 7 cases (2.48%), a size 12 lumen was placed for hemodialysis or plasmapheresis. Catheterization failed in 2 patients (0.7%) and the success rate of this method in our study was 99.3%. The two cases, in which central venous catheter placement was unsuccessful, included a 57-day-old boy with a large ventricular septal defect (VSD) with heart failure and pleural effusion, and an 18-month-old girl with

septic shock and low blood pressure. Among 282 patients, pneumothorax was diagnosed in two patients (0.7%) after catheter placement (a three-month-old and an 11-month-old), and both of them were intubated and under mechanical ventilation, so a chest tube was implanted for them. In our study, hemothorax and arterial perforation were not observed ([Table 1](#)). In our study, no patient died intraoperatively due to complications from catheter placement ([Table 1](#)).

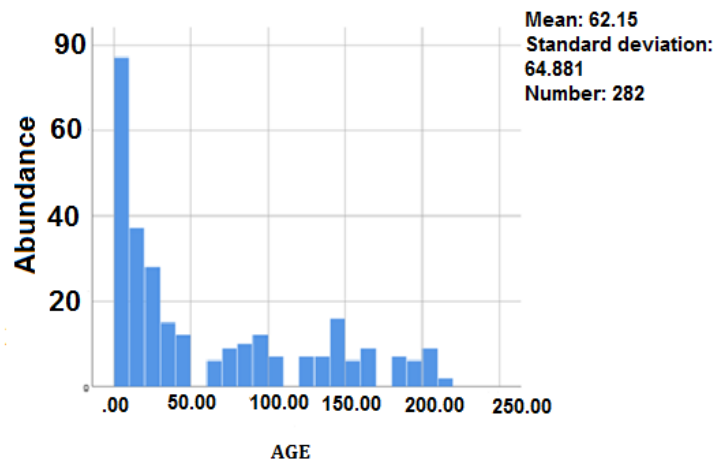


Chart 1) Age distribution of patients (month)

Table 1) frequency of complications caused by catheterization

Number	Gender	Catheter failure	Pneumothorax	Artery perforation	Thrombosis	Catheter-induced blood infection
						(*CRBSI)
	Boy	153(54.3)	1 (0.3)	1 (0.3)	0	0
	Girl	129(45.7)	1 (0.3)	1 (0.3)	0	0
	Total	282	2 (0.7)	2 (0.7)	0	0

\* Catheter-related bloodstream infections

## MAIN COMPARISON to the SIMILAR STUDIES

The success rate of catheter placement in our study was 99.3%. In other studies, success rates for jugular vein catheterization have been reported as up to 90% [13, 14] and for subclavian vein, catheterization varied from 71 to 100% in the infraclavicular approach [15-17].

In a study that Finck C et al. performed without using ultrasound, the success rate in the age group below 6 months was 78% and in the age group above 6 months was reported at 96% [15]. Lu WH and colleagues in another study done without using ultrasound; have reported a success rate of about 96% [18]. In another study conducted by Byon

et al. on 98 children less than 3 years old to compare two supraclavicular and infraclavicular methods for subclavian vein catheterization, ultrasound was used in all patients that were in general anesthesia for congenital heart surgery or neurosurgery and required central venous catheter placement; they performed subclavian cannulation in all patients with 100% success and without complications, but the supraclavicular method was faster and associated with fewer attempts to perform [17]. In another study by Nardi N et al. performed on 615 patients with the supraclavicular method with the help of ultrasound, the success rate was 98% [19]. It seems that in the two cases in which central vein catheterization was unsuccessful in our study, besides the small size and low weight of the patients, severe pleural effusion in one patient, which disturbed the anatomy of that area, and severe hypotension in another patient, were possible causes of failure. The complication rate of subclavian vein catheterization in our study was 0.7% (Table 1). In other studies, the complication rate of central venous catheter operation in the jugular vein has been reported up to 9% [13, 14] and in the subclavian vein up to 58% [6]. In our study, the rate of complications, especially pneumothorax, was observed in two patients, both of whom were intubated (0.7%). Other studies have reported the incidence of complications between 0 and 3 percent [4, 16]. In the present study, we did not have any arterial perforation following catheterization, but the rate of arterial perforation during catheterization has been reported in other studies between 1.9-12.8% [18-23]. In our study, no local infection or

systemic infection was detected. Czarnik et al published a study on 370 adult patients in which 78.4% of their patients were intubated on a mechanical ventilator with a subclavian success rate of 92% during the procedure, and the overall complication rate was 1.7%, including three subclavian artery perforations and three subclavian vein catheterizations in the opposite vein [12]. Pneumothorax is one of the complications of central vein catheterization (internal jugular and subclavian), and this complication can even cause the death of the patient if diagnosed late. The incidence of this complication has been reported between 0.2% and 2.4% in various studies [15, 22]. In our study, this rate was 0.7%, which was comparable to other studies. Among the things that are effective in the occurrence of pneumothorax, we can mention the existence of sufficient experience and the use of sedatives in central vein cannulation [3], but in another study conducted on 1257 children, there was no relation between the level of experience of people and the incidence of pneumothorax, but 99% of the patients in this study had received appropriate sedation and anesthesia [16]. In our study, this work was done by an experienced person, but none of the patients were under deep anesthesia, especially in the patients who were not intubated, only local anesthesia and a low dose of sedation were used, and the two cases that suffered from this complication; both were intubated and less than one year old and had received anesthesia, but due to severe pneumonia and lung involvement, the ventilator positive end-expiratory pressure (PEEP) was more than 10.

Evaluation of Complications of Central Venous Catheterization into Subclavian Vein with Supraclavicular Approach in Critically Children Admitted to Pediatric Intensive Care Unit in A Referral Center in the South of Iran

## LIMITATIONS

The main limitation in conducting our study was the impossibility of performing a comparison of this method in another group using ultrasound, and the reason for that was the lack of a suitable ultrasound probe for small-sized children in the studied hospital.

## SUGGESTIONS

It is suggested that in the next research, the results of patients in whom catheterization was performed using ultrasound be compared with the results of this study.

## CONCLUSIONS

Based on the results of this study, considering the low rate of complications and high success rate, compared to the more common methods of central vein cannulation in children, the supraclavicular approach for subclavian vein cannulation can be considered as a safe and fast method for central vein catheterization among children.

## CLINICAL & PRACTICAL TIPS in POLICE MEDICINE

The catheterization method based on landmarks can be used as a fast and safe method for the treatment staff of military and police headquarter who cannot use ultrasound devices in places close to conflict or remote areas.

## ACKNOWLEDGMENTS

The authors of this article are grateful for the efforts of the pediatric ICU nurses of Shiraz Namazi Hospital.

## CONFLICT of INTEREST

The authors of the article state that there

is no conflict of interest in the present study.

## FUNDING SOURCES

The authors of this article did not receive financial support.



## نشریه طب انتظامی

دسترسی آزاد

مقاله اصیل

# بررسی عوارض کارگذاری کاتتر ورید مرکزی به ورید ساب کلاوین با رویکرد سوپراکلاویکولار در کودکان بدحال بستری در بخش مراقبت ویژه کودکان در یک مرکز ریفرال جنوب ایران

امیر سعید<sup>۱</sup> MD، اشکان پناه<sup>۲</sup> MD، حمید محمدی<sup>۳</sup> MD، علیرضا ذهبی اردکانی<sup>۳</sup> MD

<sup>۱</sup> بخش داخلی کودکان، بیمارستان نمازی، دانشگاه علوم پزشکی شیراز، شیراز، ایران.  
<sup>۲</sup> بخش بیهوشی و مراقبت‌های ویژه، بیمارستان نمازی، دانشگاه علوم پزشکی شیراز، شیراز، ایران.  
<sup>۳</sup> دانشکده پزشکی، دانشگاه علوم پزشکی شیراز، شیراز، ایران.

### چکیده

**اهداف:** کاتتر ورید مرکزی که در وریدهای فمورال، ژوگولار و ساب کلاوین قرار داده می‌شود، بیشتر در بخش‌های مراقبت‌های ویژه برای اهداف متعدد (مانیتورینگ همودینامیک، تجویز داروها، تغذیه کامل تزریقی، دیالیز و غیره) استفاده می‌شود. به طور کلی کارگذاری کاتتر به خصوص کاتتریزاسیون ورید ساب کلاوین در کودکان بدحال دارای عوارضی است. هدف از این مطالعه بررسی ایمنی استفاده از روش فوق ترقوه‌ای در کاتتریزاسیون ورید ساب کلاوین در کودکان بستری در آی‌سی‌یو بود.

**مواد و روش‌ها:** در این مطالعه گذشته نگر، بیمارانی که سن آنها بین ۱ ماه تا ۱۸ سال بود و از سال ۱۳۹۸ تا ۱۳۹۹ (در مدت ۲۰ ماه) در بخش مراقبت‌های ویژه اطفال بیمارستان نمازی شیراز بستری بودند و کاتتر ورید مرکزی از طریق روش فوق ترقوه‌ای در ورید ساب کلاوین برای آنها قرار داده شده بود، وارد مطالعه شدند. سپس عوارضی مانند خونریزی، سوراخ شریان، پنوموتوراکس و میزان شکست این روش با بررسی فرم‌های مخصوص موجود در پرونده پزشکی ثبت و بررسی شد.

**یافته‌ها:** در طول ۲۰ ماه، ۲۸۲ بیمار در این مطالعه وارد شدند که از این تعداد ۴۵/۷ درصد دختر و ۵۴/۳ درصد پسر بودند. میانگین سنی نمونه‌ها پنج سال و یک ماه با انحراف معیار ۵/۴ سال بود و ۹۵ درصد از بیماران انتوبه بودند. در ۲۸۰ بیمار، کاتتریزاسیون (۹۹/۳ درصد) موفقیت‌آمیز بود و در مطالعه ما، میزان کلی عوارض کاتتریزاسیون ورید ساب کلاوین با روش فوق ترقوه‌ای ۰/۷ درصد بود و تنها عارضه گزارش شده، پنوموتوراکس بود و عارضه دیگری مشاهده نشد.

**نتیجه‌گیری:** کاتتریزاسیون ورید ساب کلاوین از طریق روش فوق ترقوه می‌تواند روش مناسبی برای دسترسی ورید مرکزی در اطفال، حتی در بیماران با تهویه مکانیکی باشد.

**کلیدواژه‌ها:** بخش مراقبت‌های ویژه، کاتتریزاسیون ورید مرکزی، بیماری اطفال، ورید زیر ترقوه، خونریزی، پنوموتوراکس، ژوگولار

تاریخچه مقاله:

دریافت: ۱۴۰۰/۱۲/۲۰  
 پذیرش: ۱۴۰۱/۰۳/۱۱  
 انتشار: ۱۴۰۱/۰۵/۰۵

نویسنده مسئول\*:

آدرس پستی: استان فارس، شهر شیراز، خیابان زند، میدان نمازی، بیمارستان نمازی  
 کد پستی: ۷۱۹۳۶ ۱۳۳۱۱  
 تلفن: ۰۷۱۳۶۴۷۴۳۳۲  
 پست الکترونیکی:  
[mohammadi219@gmail.com](mailto:mohammadi219@gmail.com)

نحوه استناد به مقاله:

Saeed A, Panah A, Mohammadi H, Zahabi Ardekani A. Evaluation of Complications of Central Venous Catheterization into Subclavian Vein with Supraclavicular Approach in Critically Children Admitted to Pediatric Intensive Care Unit in A Referral Center in the South of Iran. J Police Med. 2022;11(1):e25.

## مقدمه

امروزه استفاده از کاتترهای ورید مرکزی به ویژه در بخش‌های مراقبت‌های ویژه (ICU)، افزایش یافته است. کاتتریزاسیون ورید مرکزی عوارضی مانند خونریزی، سوراخ شدن شریان و پنوموتوراکس دارد که بیشتر در کاتتریزاسیون ورید ژوگولار داخلی و ورید ساب کلاوین دیده می‌شود؛ به خصوص در اطفال که به دلایل متعدد از جمله جثه کوچک، محدودیت‌های بیشتری نسبت به بیماران بزرگسال دارند.

کانولاسیون ورید مرکزی می‌تواند از طریق مکان‌های مختلفی مانند ورید فمورال، ورید ژوگولار داخلی و ورید ساب کلاوین انجام شود، اما انتخاب بهترین مسیر به مهارت، وضعیت بالینی و تصمیم پزشک بستگی دارد. تعدادی از محققین، عوارض محل‌های مختلف قرار دادن کاتتر ورید مرکزی را بررسی کرده‌اند و به نظر می‌رسد کاتتریزاسیون ورید ساب کلاوین عوارض بیشتر و جدی‌تری نسبت به بقیه داشته باشد، اما این سؤال همواره مطرح شده است که کدام یک بی‌خطرتر است [۱].

اندیکاسیون‌های زیادی برای قرار دادن کاتتر ورید مرکزی وجود دارد، مانند تجویز مایعات و فرآورده‌های خونی داخل وریدی، تجویز داروها و محلول‌های هیپرتونیک، تغذیه کامل وریدی (TPN)، نمونه‌گیری خون وریدی، نیاز به درمان طولانی مدت داخل وریدی، تجویز سریع حجم زیاد مایع داخل وریدی، درمان با وازوپرسور یا اینوتروپها (مانند اپینفرین)، اندازه‌گیری و نظارت بر فشار ورید مرکزی (CVP) و عدم امکان دسترسی به گردش خون وریدی و همچنین برای همودیالیز و پلاسمافرز. نکته اصلی برای کاتتریزاسیون ورید مرکزی در بیماران بدحال؛ دسترسی سریع و ایمن است [۱]. کاتتریزاسیون ورید ساب کلاوین بیشتر با رویکرد پایین ترقوه‌ای استفاده می‌شود. با این حال، این رویکرد با عوارضی همراه است به خصوص در افرادی که اینتوبه شده‌اند و تهویه با فشار مثبت دریافت می‌کنند؛ که مهم‌ترین این عوارض عبارتند از سوراخ کردن شریان ساب کلاوین، پنوموتوراکس و هموتوراکس (که در کاتتریزاسیون داخلی ژوگولار نیز دیده می‌شود) که گاهی این عوارض منجر به عوارض تهدیدکننده زندگی می‌شود و بدین دلایل کاتتریزاسیون ورید ساب کلاوین توسط پزشکان به عنوان یک روش بالقوه خطرناک در نظر گرفته می‌شود [۲، ۳].

در بیماران بزرگسال، روش ساب کلاوین اولین بار در سال ۱۹۶۵ توسط یوفا (YOFFA) توصیف شده است، اما این روش کمتر برای کانولاسیون ورید مرکزی استفاده شده است [۴]. یوفا کاتتریزاسیون ورید ساب کلاوین را از طریق رویکرد فوق ترقوه‌ای به صورت بالینی معرفی کرد و ادعا کرد که روش ساب کلاوین قابل اعتماد، نسبتاً ایمن و آسان برای انجام دادن، به ویژه توسط افراد با تجربه است [۴]. ولی به دلیل عوارض بالقوه تهدیدکننده زندگی کاتتریزاسیون ورید ساب کلاوین، پزشکان به خصوص متخصصان بیهوشی، هیچ علاقه‌ای به انجام کاتتریزاسیون ورید ساب کلاوین نشان نداده‌اند و به همین دلیل کاتتریزاسیون ورید ژوگولار داخلی به جای آن رایج شده است [۵].

اگر مسیر فوق ترقوه‌ای را بخواهیم با رویکرد زیر ترقوه

مقایسه کنیم، وجود یک محل مشخص‌کننده (لندمارک) و کاملاً تعریف‌شده (زاویه کلاویسترونوماستوئید)، فاصله کوتاه‌تر پوست تا ورید؛ منطقه هدف بزرگتر، راه مستقیم‌تر به ورید ساب کلاوین، نزدیکی کمتر این روش به ریه و عوارض کمتر پارگی پلور یا شریان، از مزایای رویکرد فوق ترقوه‌ای است؛ علاوه بر اینکه در انجام این روش به هنگام احیا قلبی-تنفسی، نیاز به قطع احیا کمتری را ایجاب می‌کند [۶، ۷]. از طرفی، محل ارجح برای قرار دادن کاتتر ورید مرکزی ساب کلاوین از طریق روش فوق ترقوه‌ای، سمت راست است؛ دلایل اصلی آن، پایین بودن گنبد پلورال، مسیر مستقیم‌تر به ورید اجوف فوقانی و کاهش خطر آسیب مجرای قفسه سینه است. عمق جاگذاری کاتتر را می‌توان به صورت تقریبی با جمع کردن فاصله محل قرار دادن ناچ استرنوم و از آنجا به خطی فرضی که نوک سینه‌ها را به هم متصل می‌کند منهای یک برای سمت راست و منهای دو برای سمت چپ تخمین زد. رویکرد فوق ترقوه‌ای به ورید ساب کلاوین با راهنمایی اولتراسوند از نظر فنی دشوار است (به ویژه در کودکان)؛ از آنجا که مکان کوچکی برای گذشتن محل پروب (به خصوص در کودکان با جثه کوچک) در حین وارد کردن سوزن وجود دارد، اما مزایای زیادی در سال‌های اخیر برای این روش نشان داده شده است [۱۰-۸].

اگرچه داده‌های حاصل از مطالعات بر روی بزرگسالان نشان‌دهنده خطر کمتر و عوارض کمتر از ناحیه زیر ترقوه‌ای است، اما اطلاعات کمتری در کودکان وجود دارد [۳]. همچنین، مطالعات زیادی در مورد عوارض رویکرد فوق ترقوه در بیماران اینتوبه و تحت درمان با تهویه فشار مثبت نیز، به خصوص در کودکان، وجود ندارد [۱۱، ۱۲]. تا به امروز، مقالات کمی در مورد بررسی ایمنی رویکرد فوق ترقوه‌ای نسبت به روش زیر ترقوه‌ای در اطفال وجود دارد. همچنین این مسئله که آیا این روش در بیماران با تهویه مکانیکی در آی‌سی‌یو کودکان بی‌خطر است یا نه، بررسی کاملی نشده است. اگرچه اولتراسوند، پیشرفت بزرگی در قرار دادن کاتترهای مرکزی است و با راهنمایی اولتراسوند، روش فوق ترقوه‌ای میزان شکست در کارگذاری کاتتر و عوارض آن کاهش می‌یابد، اما همیشه اولتراسونوگرافی در همه آی‌سی‌یوها در دسترس نیست یا به راحتی در کودکان قابل استفاده نیست. بنابراین، روش کاتتریزاسیون مبتنی بر لندمارک، می‌تواند به عنوان یک روش ایمن توسط پزشکان حتی در اطفالان استفاده شود. از آنجایی که ما از این روش در بیمارستان نمازی شیراز، بدون کمک از اولتراسونوگرافی استفاده می‌کنیم؛ این مطالعه را با هدف بررسی عوارض و میزان موفقیت این روش به ویژه در بیماران اینتوبه و مقایسه نتایج خود با سایر مطالعات انجام دادیم.

## مواد و روش‌ها

این یک مطالعه مشاهده‌ای گذشته‌نگر است که در بخش مراقبت‌های ویژه اطفال (PICU) در بیمارستان نمازی شیراز ایران انجام شد. بیمارستان نمازی دارای دو بخش آی‌سی‌یو داخلی کودکان با ۱۸ تخت و یک آی‌سی‌یو جراحی کودکان با ۸ تخت است. بیمارانی که از دی‌ماه سال ۱۳۹۷ تا مردادماه سال ۱۳۹۹ در بخش آی‌سی‌یو کودکان بیمارستان نمازی بستری بودند و سن آنها



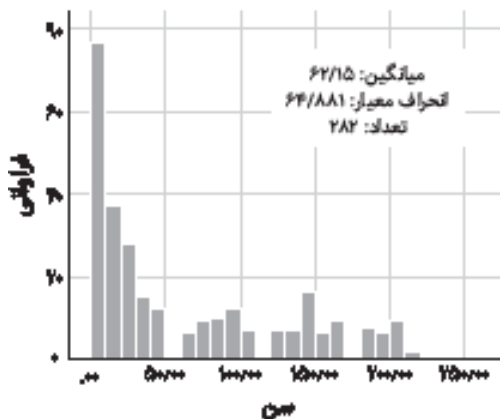
اخلاق دانشگاه تأیید و با شناسه تأییدیه IR.sums.med.rec.1398/255 ثبت شد.

### یافته‌ها

در طول ۲۰ ماه انجام این مطالعه، ۲۸۲ بیمار وارد مطالعه شدند که از این تعداد، ۱۵۳ بیمار (۵۴/۳ درصد) دختر و ۱۲۹ بیمار (۴۵/۷ درصد) پسر بودند. میانگین سنی بیماران در این مطالعه پنج سال و یک ماه با انحراف معیار ۵/۴ سال بود (نمودار ۱)، که کوچک‌ترین آنها ۳۱ روزه و مسن‌ترین آنها ۱۸ ساله بود. حداقل وزن نمونه‌های مورد مطالعه ۲۴۰۰ گرم و حداکثر وزن آنها ۱۲۴ کیلوگرم بود. از مجموع بیماران، ۱۴ بیمار اکستوبه و ۲۶۸ نفر (۹۵ درصد) اینتوبه و تحت تهویه مکانیکی قرار داشتند.

در ۲۷۵ بیمار (۹۷ درصد)، محل کارگذاری لومن، سمت راست بود (در مقابل ۷ بیمار). در ۷ مورد (۲/۴۸ درصد)، لومن سایز ۱۲ برای انجام همدیالیز یا پلاسمافرز قرار داده شد. شکست کاتتریزاسیون در ۲ بیمار (۰/۷ درصد) مشاهده شد و میزان موفقیت این روش در مطالعه ما، ۹۹/۳ درصد بود. از دو موردی که قرار دادن کاتتر ورید مرکزی در آنها ناموفق بود، یکی مورد پسری ۵۷ روزه بود که سوراخ بین بطنی (VSD) بزرگ به همراه نارسایی قلبی و پلورال افیوژن داشت و دیگری دختری ۱۸ ماهه با شوک سپتیک و افت شدید فشار خون بود.

از مجموع ۲۸۲ بیمار، پنوموتوراکس در دو بیمار (۰/۷ درصد) پس از قرار دادن کاتتر (یکی سه‌ماهه و دیگری ۱۱ ماهه) تشخیص داده شد و هر دوی آنها اینتوبه و تحت تهویه مکانیکی قرار داشتند، بنابراین چست تیوب برای آنها تعبیه شد. در مطالعه ما، هموتوراکس و سوراخ‌شدگی شریانی دیده نشد (جدول ۱). در مطالعه ما هیچ بیمار در حین عمل به دلیل عوارض ناشی از کارگذاری کاتتر فوت نشد (جدول ۱).



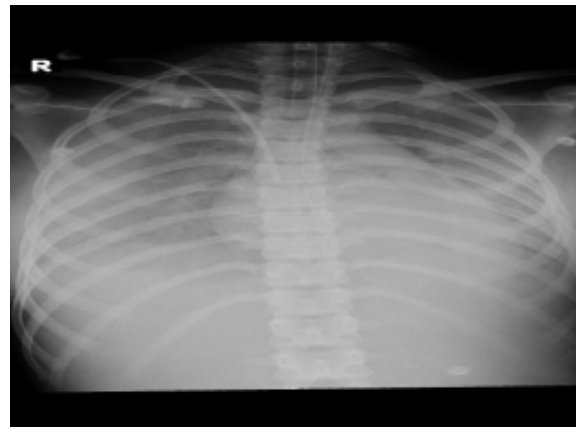
نمودار ۱) توزیع سنی بیماران (بر اساس ماه)

کمتر از ۱۸ سال بود و به دلایل مختلف (نبود رگ مناسب محیطی، نیاز به اینوتروپ یا غیره) با رویکرد فوق ترقه‌های، کاتتریزاسیون ورید مرکزی در ورید ساب‌کلاوین برای آنها انجام شده بود، وارد مطالعه شدند.

در این مطالعه، پس از کسب رضایت آگاهانه از والدین بیمار، برای بیمارانی که اکستوبه شده بودند، از مسکن مناسب استفاده شد و پوست ناحیه با لیدوکائین بی‌حس شد، اما در بیمارانی که تحت تهویه مکانیکی اینتوبه بودند، آرام‌بخش و مسکن دریافت کردند و لیدوکائین با توجه به سطح هوشیاری و احساس استفاده شد. تمامی مراحل در شرایط آسپتیک و با نظارت مداوم قلبی و اشباع اکسیژن انجام شد. اندازه کاتترها با توجه به وزن و اندازه بیماران و دلیل قرار دادن آنها (همودیالیز یا پلاسمافرز) انتخاب شد. کارگذاری کاتترها از طریق پوست و با استفاده از تکنیک سلدینگر بود، بعد از قرار دادن کاتتر و برای تأیید موقعیت آن و تشخیص عوارض اولیه آن (هموتوراکس، پنوموتوراکس)؛ رادیوگرافی قفسه سینه گرفته شد (تصویر ۱). در طول عمل و پس از آن، محل تزریق و وضعیت بیمار از نظر عارضه احتمالی فوری (مانند خونریزی، پنوموتوراکس) از نزدیک بررسی شد و همچنین بیماران روزانه برای سایر عوارض دیررس مانند ترومبوز، نقص عملکرد و عفونت بررسی شدند. همه آنها توسط پزشک معاینه شدند و پرستاران آی‌سی‌یو عوارض را در فرم ثبت‌شده اعلام موجود در پرونده پزشکی بیماران ثبت کردند.

کارگذاری کاتترهای ورید مرکزی توسط یک متخصص بیهوشی قلب (نویسنده اول) انجام شد و همکار دیگر با بررسی مدارک پزشکی و چک‌لیست‌هایی که از نظر عوارض کارگذاری کاتتر ورید مرکزی توسط پزشک و پرستار آی‌سی‌یو پر شده بود، داده‌ها را جمع‌آوری کرد.

ملاحظات اخلاقی: این مطالعه توسط کمیته



تصویر ۱) عکس قفسه سینه به دنبال کارگذاری کاتتر

جدول ۱) فراوانی عوارض ناشی از کاتتریزاسیون

جنسیت	شکست در کارگذاری کاتتر	پنوموتوراکس	سوراخ‌شدگی شریانی	ترومبوز	عفونت خون ناشی از کاتتر (CRBSI)*
پسر	۱ (۰/۳)	۱ (۰/۳)	۰	۰	۰
دختر	۱ (۰/۳)	۱ (۰/۳)	۰	۰	۰
کل	۲ (۰/۷)	۲ (۰/۷)	۰	۰	۰

\* Catheter-related bloodstream infections

## بحث

این مطالعه با هدف بررسی عوارض و میزان موفقیت کاتتریزاسیون مبتنی بر لندمارک به ویژه در بیماران اینتوبه و مقایسه نتایج با سایر مطالعات انجام شد. به عنوان بیهوشی قلب اطفال، یکی از چالش‌های پیش رو، گرفتن راه وریدی مناسب جهت تزریق مایع و اینوتروپ مناسب برای بیماران بدحال در جهت افزایش فشار خون یا بهتر کردن خونرسانی و پرفیوژن بافتی است و کارگذاری کاتتر ورید مرکزی، در مورد کودکان بدحال و اینتوبه‌ای که با شوک مراجعه کرده‌اند، دلهره‌آور است. میزان موفقیت کارگذاری کاتتر در مطالعه ما ۹۹/۳ درصد بود. در مطالعات دیگر، میزان موفقیت در کاتتریزاسیون ورید ژوگولار تا ۹۰ درصد گزارش شده است [۱۳]، و در کاتتریزاسیون ورید ساب‌کلایون از ۷۱ تا ۱۰۰ درصد در رویکرد زیرترقوه متفاوت بود [۱۷-۱۵]. در مطالعه‌ای که *Finck* و همکاران بدون استفاده از سونوگرافی انجام داده‌اند، میزان موفقیت در گروه سنی پایین‌تر از ۶ ماه، ۷۸ درصد و در گروه سنی بالای ۶ ماه، ۹۶ درصد گزارش شده است [۱۵]. *Lu WH* و همکاران در مطالعه دیگری که بدون استفاده از سونوگرافی انجام داده‌اند؛ میزان موفقیت را در حدود ۹۶ درصد گزارش کرده‌اند [۱۸].

در مطالعه‌ای دیگر که *Byon* و همکاران بر روی ۹۸ کودک زیر ۳ سال برای مقایسه دو روش سوپراکلایویکولار و اینفراکلایویکولار برای کاتتریزاسیون ورید ساب‌کلایون انجام داده‌اند، در تمامی بیماران از اولتراسونوگرافی استفاده شده است؛ بیماران برای جراحی قلب مادرزادی یا جراحی مغز و اعصاب تحت بیهوشی عمومی قرار گرفته بودند و نیاز به قرار دادن کاتتر ورید مرکزی داشتند؛ آنها کانولاسیون ساب‌کلایون را در تمامی بیماران با موفقیت ۱۰۰ درصد و بدون عارضه انجام داده‌اند ولی روش سوپراکلایویکولار سریع‌تر و با تعداد کمتری تلاش برای انجام دادن آن همراه بوده است [۱۷]. در مطالعه دیگری که توسط *Nardi N* و همکاران بر روی ۶۱۵ بیمار به روش سوپراکلایویکولار به کمک سونوگرافی انجام شده است، میزان موفقیت ۹۸ درصد بوده است [۱۹]. به نظر می‌رسد در دو موردی که در مطالعه ما، کاتتریزاسیون ورید مرکزی در آنان ناموفق بود، به جز کوچکی سایز و وزن کم بیماران، پلورال افیوژن شدید در یک بیمار که باعث برهم خوردن آناتومی آن منطقه و در مورد دیگر هیپوتانسیون شدید بیمار، از علل احتمالی عدم موفقیت بود.

میزان عارضه کاتتریزاسیون ورید ساب‌کلایون در مطالعه ما ۰/۷ درصد بود (جدول ۱). در مطالعات دیگر میزان عوارض کارگذاری کاتتر ورید مرکزی در ورید ژوگولار را تا ۹ درصد [۱۳، ۱۴] و در ورید ساب‌کلایون تا ۵۸ درصد گزارش کرده‌اند [۶]. میزان عوارض به خصوص پنوموتوراکس در مطالعه ما در دو بیمار مشاهده شد که هر دو اینتوبه بودند (۰/۷ درصد). سایر مطالعات، بروز عوارض را بین صفر تا سه درصد گزارش کرده‌اند [۴، ۱۶]. در مطالعه حاضر، هیچ سوراخ‌شدگی شریانی به دنبال کاتتریزاسیون نداشتیم، اما میزان سوراخ‌شدن شریانی در سایر مطالعات در طول کاتتریزاسیون بین ۱۲/۸-۱/۹ درصد گزارش شده است [۲۳-۱۸]. در مطالعه ما، هیچ عفونت موضعی یا عفونت سیستمیک تشخیص داده نشد. *Czarnik* و همکاران مطالعه‌ای را روی ۳۷۰ بیمار

بزرگسال منتشر کرده‌اند که در آن ۷۸/۴ درصد از بیماران آنها در طول عمل با میزان موفقیت ۹۲ درصدی روش ساب‌کلایون بر روی ونتیلاتور مکانیکی اینتوبه شده بودند و میزان کلی عوارض ۱/۷ درصد بود که شامل سه سوراخ‌شدگی شریان ساب‌کلایون و سه کاتتریزاسیون ورید ساب‌کلایون در ورید مقابل است [۱۲].

پنوموتوراکس یکی از عوارض کاتتریزاسیون ورید مرکزی (ژوگولار داخلی و ساب‌کلایون) است که این عارضه در صورت تشخیص دیرهنگام، حتی می‌تواند باعث مرگ بیمار گردد، میزان بروز این عارضه بین ۰/۲ تا ۲/۴ درصد در مطالعات مختلف گزارش شده است [۱۵، ۲۲]؛ در مطالعه ما این میزان ۰/۷ درصد بود که قابل مقایسه با بقیه مطالعات بود. از جمله مواردی که در بروز پنوموتوراکس مؤثر است، می‌توان به وجود تجربه کافی و استفاده از آرامبخش در کانولاسیون ورید مرکزی اشاره کرد [۳]. ولی در مطالعه دیگری که در ۱۲۵۷ کودک انجام داده شده است، تفاوتی بین میزان تجربه افراد و میزان بروز پنوموتوراکس دیده نشده ولی ۹۹ درصد بیماران این مطالعه آرامبخش و بیهوشی مناسب دریافت کرده بودند [۱۶]. در مطالعه ما، انجام این کار توسط فرد باتجربه انجام شده بود ولی هیچ‌کدام از بیماران تحت بیهوشی عمیق نبودند، مخصوصاً در بیمارانی که اینتوبه نبودند فقط از بی‌حسی موضعی و دوز کم آرامبخش استفاده شد و دو موردی که دچار این عارضه شدند؛ هر دو اینتوبه و زیر یکسال بودند و داروی بیهوشی دریافت کرده بودند ولی به دلیل پنومونی شدید و درگیری زیاد ریه، میزان فشار انتهای بازدمی ونتیلاتور (PEEP) بیشتر از ۱۰ بود.

محدودیت اصلی در انجام مطالعه ما، عدم امکان انجام مقایسه‌ای این روش در یک گروه دیگر با استفاده از سونوگرافی بود و علت آن عدم وجود پروب سونوگرافی مناسب برای کودکان با سایز کوچک در بیمارستان مورد مطالعه بود و به همین جهت لازم است در تحقیق بعدی، نتایج بیمارانی که در آنها با استفاده از سونوگرافی کاتتریزاسیون انجام گرفته است با نتایج این مطالعه مورد مقایسه قرار گیرد.

## نتیجه‌گیری

بر اساس نتایج بدست آمده ما از این مطالعه، رویکرد فوق ترقوه‌ای برای کانولاسیون ورید ساب‌کلایون با توجه به میزان کم عوارض و میزان بالای موفقیت، نسبت به روش‌های رایج‌تر کانولاسیون ورید مرکزی در کودکان، می‌تواند به عنوان یک روش ایمن و سریع برای کاتتریزاسیون ورید مرکزی کودکان در نظر گرفته شود.

نکات بالینی و کاربردی در طب انتظامی: روش کاتتریزاسیون مبتنی بر لندمارک برای کادر درمان نیروهای نظامی و انتظامی که امکان استفاده از دستگاه اولتراسوند را در محل‌های نزدیک به درگیری یا نقاط دورافتاده ندارند، به عنوان یک روش سریع و ایمن می‌تواند مورد استفاده قرار گیرد.

تشکر و قدردانی: نویسندگان این مقاله بدین‌وسیله از زحمات پرستاران آی‌سی‌یو اطفال بیمارستان نمازی شیراز قدردانی می‌نمایند.

همه نویسندگان در نگارش اولیه مقاله و بازنگری آن سهیم بوده و همه با تأیید نهایی مقاله حاضر، مسئولیت دقت و صحت مطالب مندرج در آن را می‌پذیرند.  
منابع مالی: نویسندگان این مقاله برای انجام این پژوهش از کمک مالی برخوردار نبودند.

## Reference

1. Turcotte S, Dube S, Beauchamp G. Peripherally inserted central venous catheters are not superior to central venous catheters in the acute care of surgical patients on the ward. *World J Surg.* 2006;30(8):1605-19. <https://doi.org/10.1007/s00268-005-0174-y>
2. Lefrant JY, Muller L, De La Coussaye JE, Prudhomme M, Ripart J et al. Risk factors of failure and immediate complication of subclavian vein catheterization in critically ill patients. *Intensive Care Med* 2002;28:1036-41. <https://doi.org/10.1007/s00134-002-1364-9>
3. Sznajder JI, Zveibil FR, Bitterman H, Weiner P, Bursztein S. Central vein catheterization: failure and complication rates by three percutaneous approaches. *Arch Intern Med.* 1986;146(2):259-61. <https://doi.org/10.1001/archinte.146.2.259>
4. Yoffa D. Supraclavicular subclavian venepuncture and catheterisation. *The Lancet.* 1965;2(7413):614-7. [https://doi.org/10.1016/s0140-6736\(65\)90519-2](https://doi.org/10.1016/s0140-6736(65)90519-2)
5. Patrick SP, Tjunelis MA, Johnson S, Herbert ME. Supraclavicular subclavian vein catheterization: the forgotten central line. *West J Emerg Med.* 2009;10(2):110-4. <https://www.ncbi.nlm.nih.gov/pmc/articles/PMC2691520/>
6. Brahos GJ. Central venous catheterization via the supraclavicular approach. *The Journal of Trauma.* 1977 Nov 1;17(11):872-7.
7. Brahos GJ, Cohen MJ. Supraclavicular central venous catheterization: Technique and experience in 250 cases. *Wis Med J.* 1981;80:36-8. <https://pubmed.ncbi.nlm.nih.gov/7233965/>
8. Merchaoui Z, Lausten-Thomsen U, Pierre F, Ben Laiba M, Le Saché N, Tissieres P. Supraclavicular approach to ultrasound-guided brachiocephalic vein cannulation in children and neonates. *Front Pediatr.* 2017;5:211. <https://dx.doi.org/10.3389%2Ffped.2017.00211>
9. Ares G, Hunter CJ. Central venous access in children: indications, devices, and risks. *Curr Opin Pediatr.* 2017;29(3):340-6. <https://doi.org/10.1097/mop.000000000000485>
10. Brass P, Hellmich M, Kolodziej L, Schick G, Smith AF. Ultrasound guidance versus anatomical landmarks for subclavian or femoral vein catheterization. *Cochrane Database Syst Rev.* 2015;1(1). <https://doi.org/10.1002/14651858.cd011447>
11. Dronen S, Thompson B, Nowak R, Tomlanovich M. Subclavian vein catheterization during cardiopulmonary resuscitation: a prospective comparison of the supraclavicular and infraclavicular percutaneous approaches. *JAMA.* 1982;247(23):3227-30. <https://pubmed.ncbi.nlm.nih.gov/7087062/>
12. Czarnik T, Gawda R, Perkowski T, Weron R. Supraclavicular approach is an easy and safe method of subclavian vein catheterization even in mechanically ventilated patients: analysis of 370 attempts. *Anesthesiology.* 2009;111(2):334-9. <https://doi.org/10.1097/aln.0b013e3181ac461f>
13. Timsit JF, Farkas JC, Boyer JM, Martin JB, Misset B, Renaud B et al. Central vein catheter-related thrombosis in intensive care patients: incidence, risks factors, and relationship with catheter-related sepsis. *Chest.* 1998;114(1):207-13. doi: 10.1378/chest.114.1.207.
14. Tomar GS, Chawla S, Ganguly S, Cherian G, Tiwari A. Supraclavicular approach of central venous catheter insertion in critical patients in emergency settings: Re-visited. *Indian J Crit Care Med.* 2013;17(1):10. <https://doi.org/10.4103%2F0972-5229.112145>
15. Finck C, Smith S, Jackson R, Wagner C. Percutaneous subclavian central venous catheterization in children younger than one year of age. *Am Surg.* 2002;68(4):401-4. <https://pubmed.ncbi.nlm.nih.gov/11952258/>
16. Johnson EM, Saltzman DA, Suh G, Dahms RA, Leonard AS. Complications and risks of central venous catheter placement in children. *Surgery.* 1998;124(5):911-6. <https://pubmed.ncbi.nlm.nih.gov/9823406/>
17. Byon HJ, Lee GW, Lee JH, Park YH, Kim HS, Kim CS et al. Comparison between ultrasound-guided supraclavicular and infraclavicular approaches for subclavian venous catheterization in children—a randomized trial.

۱۲ بررسی عوارض کارگذاری کاتتر ورید مرکزی به ورید ساب کلاوین با رویکرد سوپراکلاویکولار در کودکان بدحال بستری در بخش مراقبت ویژه کودکان ...

مجموعه مقالات نشریه تخصصی مراقبت ویژه کودکان

- Br J Anaesth. 2013;111(5):788-92. <https://doi.org/10.1093/bja/aet202>
18. Lu WH, Yao ML, Hsieh KS, Chiu PC, Chen YY, Lin CC et al. Supraclavicular versus infraclavicular subclavian vein catheterization in infants. J Chin Med Assoc. 2006;69(4):153-6. [https://doi.org/10.1016/s1726-4901\(09\)70196-0](https://doi.org/10.1016/s1726-4901(09)70196-0)
  19. Nardi N, Wodey E, Laviolle B, De La Brière F, Delahaye S, Engrand C et al. Effectiveness and complications of ultrasound-guided subclavian vein cannulation in children and neonates. Anaesth Crit Care Pain Med. 2016;35(3):209-13. <https://doi.org/10.1016/j.accpm.2015.09.007>
  20. Araujo CC, Lima MC, Falbo GH. Percutaneous subclavian central venous catheterization in children and adolescents: success, complications and related factors. J Pediatr. 2007;83(1):64-70. <https://doi.org/10.2223/jped.1583>
  21. Srisan P, Juhong S, Kanjanapatanakul W. Central venous catheterization related complications in Pediatric Intensive Care Unit at Queen Sirikit National Institute of Child Health. J Med Assoc Thai. 2014;97:S83-8. <https://pubmed.ncbi.nlm.nih.gov/25391177>
  22. Çitak A, Karaböcüoğlu M, Üçsel R, Uzel N. Central venous catheters in pediatric patients-subclavian venous approach as the first choice. Pediatr Int. 2002;44(1):S83-